



PERÚ

Ministerio
de Trabajo
y Promoción del Empleo

Seguro Social de Salud
EsSalud

**INSTITUTO DE EVALUACIÓN DE TECNOLOGÍAS EN SALUD E
INVESTIGACIÓN – IETSI**



**DICTAMEN PRELIMINAR DE EVALUACIÓN DE TECNOLOGÍA
SANITARIA N.º 023-DETS-IETSI-2021**

**EFICACIA Y SEGURIDAD DE AFLIBERCEPT PARA EL
TRATAMIENTO DE PACIENTES CON DEGENERACIÓN MACULAR
RELACIONADA A LA EDAD, DE TIPO NEOVASCULAR, LUEGO DEL
TRATAMIENTO CON BEVACIZUMAB**



**DIRECCIÓN DE EVALUACIÓN DE TECNOLOGÍAS SANITARIAS - DETS
INSTITUTO DE EVALUACIÓN DE TECNOLOGÍAS EN SALUD E
INVESTIGACIÓN - IETSI
SEGURO SOCIAL DE SALUD - ESSALUD**

Setiembre, 2021



EQUIPO REDACTOR



1. Eric Ricardo Peña Sánchez – Gerente, Dirección de Evaluación de Tecnologías Sanitarias – IETSI – EsSalud.
2. Verónica Victoria Peralta Aguilar – Sub Gerente, Subdirección de Evaluación de Productos Farmacéuticos y Otras tecnologías Sanitarias – IETSI – EsSalud.
3. José Alfredo Zavala Loayza – Director, Dirección de Evaluación de Tecnologías Sanitarias – IETSI – EsSalud.
4. Karen Estefany Neira Cruzado – Equipo Técnico Evaluador, Subdirección de Evaluación de Productos Farmacéuticos y Otras tecnologías Sanitarias – IETSI – EsSalud.
5. Paula Alejandra Burela Prado – Equipo Técnico Revisor, Subdirección de Evaluación de Productos Farmacéuticos y Otras Tecnologías Sanitarias – IETSI – EsSalud.



REVISOR CLÍNICO

- Javier Cáceres del Carpio - Médico especialista en oftalmología, Hospital Nacional Edgardo Rebagliati Martins – EsSalud.

CONFLICTO DE INTERÉS

Los miembros del equipo redactor y revisor clínico manifiestan no tener conflicto de interés de tipo financiero respecto al medicamento evaluado.

FUENTES DE FINANCIAMIENTO

Seguro Social de Salud – EsSalud.

CITACIÓN

IETSI - EsSalud. Eficacia y seguridad de aflibercept para el tratamiento de pacientes con degeneración macular relacionada a la edad de tipo neovascular, luego del tratamiento con bevacizumab. Dictamen Preliminar de Evaluación de Tecnología Sanitaria N.º 023-DETS-IETSI-2021. Lima, Perú. 2021.



LISTA DE SIGLAS Y ACRÓNIMOS

anti-VEGF	Anti-Factor de Crecimiento Endotelial Vascular
AVMC	Agudeza Visual Mejor Corregida
CADTH	Canadian Agency for Drugs and Technologies in Health
CATT	Comparison of Age-Related Macular Degeneration Treatments Trials
CST	Grosor Central del Subcampo
DEP	Desprendimiento del Epitelio Pigmentario
DMRE	Degeneración Macular Relacionada a la Edad
DIGEMID	Dirección General De Medicamentos, Insumos Y Drogas
ECA	Ensayo Clínico Aleatorizado
EMA	European Medicines Agency
ETS	Evaluaciones De Tecnologías Sanitarias
ETDRS	Estudio del Tratamiento Temprano de la Retinopatía Diabética
FDA	Food and Drug Administration
GPC	Guía de Práctica Clínica
IETSI	Instituto De Evaluación De Tecnologías En Salud E Investigación
logMAR	Logaritmo del Mínimo Ángulo de Resolución
MA	Metaanálisis
NICE	National Institute for Health and Care Excellence
OCT	Tomografía de Coherencia Óptica
PICO	Paciente, Intervención, Comparación, Resultado
PNUME	Petitorio Nacional Único de Medicamentos Esenciales
RS	Revisiones Sistemáticas
SERV	Sociedad Española de Retina y Vítreo
VEGF	Factor de Crecimiento Endotelial Vascular



CONTENIDO

I. RESUMEN EJECUTIVO	5
II. INTRODUCCIÓN.....	7
A. ANTECEDENTES	7
B. ASPECTOS GENERALES	8
C. TECNOLOGÍA SANITARIA DE INTERÉS: AFLIBERCEPT	10
III. METODOLOGÍA	11
A. ESTRATEGIA DE BÚSQUEDA	11
B. TÉRMINOS DE BÚSQUEDA.....	11
C. CRITERIOS DE ELEGIBILIDAD.....	12
IV. RESULTADOS.....	13
A. SINOPSIS DE LA EVIDENCIA	14
B. DESCRIPCIÓN Y EVALUACIÓN DE LA EVIDENCIA	16
i. GUÍAS DE PRÁCTICA CLÍNICA.....	16
ii. EVALUACIONES DE TECNOLOGÍAS SANITARIAS.....	23
iii. REVISIONES SISTEMÁTICAS CON METAANÁLISIS.....	24
iv. ENSAYOS CLÍNICOS.....	27
v. LITERATURA SUGERIDA POR ESPECIALISTAS	30
V. DISCUSIÓN	37
VI. CONCLUSIONES.....	41
VII. RECOMENDACIONES	43
VIII. REFERENCIAS BIBLIOGRÁFICAS	44
IX. ANEXO	50
ANEXO N°1. Condiciones de uso	50
X. MATERIAL SUPLEMENTARIO	51



I. RESUMEN EJECUTIVO

- La degeneración macular relacionada a la edad (DMRE) se caracteriza por la angiogénesis en el espacio subretiniano. Esta genera microhemorragias y exudaciones que finalmente conducen a la ceguera del paciente. La DMRE puede ser de dos tipos: neovascular (también llamada exudativa o húmeda) y atrófica (también llamada no exudativa o seca). La DMRE neovascular es el tipo menos frecuente (10 % de los casos de DMRE a nivel mundial); pero es la responsable del 90 % de los casos de ceguera por DMRE.
- Actualmente, la DMRE neovascular no tiene cura, por lo que el objetivo del tratamiento es reducir la progresión de la enfermedad y evitar la disminución de la agudeza visual. El tratamiento estándar de la DMRE neovascular consiste en agentes anti-factor de crecimiento endotelial vascular (anti-VEGF, por sus siglas en inglés). En EsSalud, se cuenta con bevacizumab como tratamiento anti-VEGF de primera línea para dichos pacientes. No obstante, aproximadamente el 25 % de los pacientes con DMRE neovascular no responden a la terapia inicial. Los especialistas de la institución mencionan que, en dichos pacientes, bevacizumab sigue siendo administrado, ya que, a pesar de que no evita la progresión de la enfermedad, consideran que retirarlo podría ser contraproducente. Así, a la fecha, no existe otra alternativa de tratamiento para aquellos pacientes con DMRE que no responden a bevacizumab. Por este motivo, los especialistas solicitan la evaluación del uso de aflibercept como posible alternativa de tratamiento para estos pacientes.
- El objetivo del presente dictamen es evaluar la eficacia y seguridad de aflibercept, para el tratamiento de pacientes con DMRE neovascular que presenten disminución de la agudeza visual y mantenimiento o incremento del grosor macular a pesar de tratamiento con bevacizumab.
- En la búsqueda de la literatura científica se identificaron tres guías de práctica clínica (GPC) (NICE 2018; SERV 2014; Androudi et al. 2016), una evaluación de tecnología sanitaria (ETS) (CADTH 2016b), una revisión sistemática (RS) con metaanálisis (MA) de estudios sin grupo control (Kimberly Spooner et al. 2017), y un ensayo clínico sin grupo control (K. Spooner et al. 2019).
- Las GPC del National Institute for Health and Care Excellence (NICE) y la Sociedad Española de Retina y Vítreo (SERV) no consideran dentro de sus recomendaciones el uso de una segunda línea de tratamiento con otro anti-VEGF, luego de falla o no respuesta al tratamiento con un anti-VEGF. En contraste, la GPC de conceso de Androudi et al., 2016, presenta un flujograma donde se considera el cambio de tratamiento a otro anti-VEGF en pacientes con sospecha de no respuesta luego de tratamiento con un anti-VEGF. No obstante, la evidencia que apoya el flujograma es de bajo nivel y contradictoria.



- La ETS de la Canadian Agency for Drugs and Technologies in Health (CADTH) recomienda el uso de otros agentes anti-VEGF (como ranibizumab o aflibercept) en el tratamiento de pacientes con DMRE neovascular que no mejoraron su agudeza visual luego del tratamiento con bevacizumab. No obstante, esta recomendación se basó en los resultados de dos MA en red (elaborados por CADTH) de estudios realizados en pacientes que no habían recibido tratamiento previo con un anti-VEGF. Esto quiere decir que no hay correspondencia entre la población de la recomendación y la de los estudios que sustentan dicha recomendación.



- La RS con MA de Spooner et al. reportó que los pacientes con DMRE neovascular y falla al tratamiento con anti-VEGF que cambiaron el tratamiento a aflibercept redujeron el grosor macular, a la vez que mantuvieron la agudeza visual mejor corregida (AVMC) hasta 12 meses después del cambio de tratamiento. Los resultados observados del ensayo sin grupo control publicado por Spooner et al., 2019 con un seguimiento de cuatro años van en línea con lo observado en la RS de Spooner et al., 2017. No obstante, las limitaciones de los estudios incluidos en el MA y del ensayo de Spooner et al., 2019 impiden afirmar que los resultados observados en la AVMC y el grosor macular se deban al uso de aflibercept.



- Con todo lo mencionado, podemos decir que, a la fecha, no existe evidencia de alto nivel de validez con respecto al uso de aflibercept como opción de tratamiento en pacientes que no responden al tratamiento con bevacizumab. No obstante, i) se toma en consideración que la DMRE es una enfermedad crónica, degenerativa y una de las principales causas de ceguera irreversible; lo cual impacta negativamente en la vida cotidiana y laboral de los pacientes y ii) que en la institución no existe una alternativa terapéutica para aquellos con falla al tratamiento con bevacizumab, el cual si bien se sigue aplicado pasa a ser una mejor terapia de soporte, colocando a la población de interés en una situación de vacío terapéutico. En este contexto, la evidencia identificada, aunque de bajo nivel de validez, sugiere que el uso de aflibercept podría contribuir con el objetivo terapéutico de la DMRE: mantener la agudeza visual, evitando su deterioro, así como disminuir el grosor macular por medio de la disminución del líquido exudativo en la retina. Es decir, que existe una duda razonable sobre un posible beneficio en el cambio a otro anti-VEGF que podría tener un impacto significativo en la calidad de vida del paciente.

- Por lo expuesto, el Instituto de Evaluaciones de Tecnologías en Salud e Investigación (IETSI) aprueba el uso de aflibercept en pacientes con DMRE de tipo neovascular, con disminución de la agudeza visual y mantenimiento o incremento del grosor macular, luego del tratamiento con bevacizumab, según lo establecido en el Anexo N°1. La vigencia del presente dictamen preliminar es de un año a partir de la fecha de publicación. Así, la continuación de dicha aprobación estará sujeta a la evaluación de los resultados obtenidos y de mayor evidencia que pueda surgir en el tiempo.

II. INTRODUCCIÓN

A. ANTECEDENTES

El presente dictamen expone la evaluación de la eficacia y seguridad de aflibercept, comparado con bevacizumab, para el tratamiento de pacientes con DMRE de tipo neovascular con disminución de la agudeza visual y mantenimiento o incremento del grosor macular luego del tratamiento con bevacizumab. De esta manera, el médico especialista en oftalmología Dr. Carlos Sosa Jara del Hospital Nacional Carlos Alberto Seguin Escobedo de la Red Asistencial Arequipa, siguiendo la **Directiva N° 003-IETSI-ESSALUD-2016**, envía al IETSI la solicitud de uso del producto farmacéutico aflibercept, no incluido en el Petitorio Farmacológico de EsSalud, según la siguiente pregunta PICO inicial:

Tabla 1. Pregunta PICO formulada por la Red Asistencial Arequipa

P	Paciente de sexo masculino de 64 años de edad con diagnóstico de Degeneración Macular Relacionada con la Edad (DMRE) de tipo neovascular persistente en ojo derecho refractario al tratamiento con Bevacizumab.
I	Aflibercept intravítreo.
C	Bevacizumab intravítreo.
O	<ul style="list-style-type: none">- Ganancia en la agudeza visual mejor corregida (AVMC) de 15 letras ETDRS.- Mejora desde la línea de base en la AVMC.- Desenlaces de función visual (sensibilidad al contraste, índice de lectura logaritmo del ángulo mínimo de resolución).- Desenlaces morfológicos: reducción del grosor del subcampo central de la retina.- Evitar la progresión de la ceguera legal.

Con el objetivo de hacer precisiones respecto a los componentes de la pregunta PICO, se llevó a cabo una reunión técnica con el médico especialista en oftalmología Dr. Javier Cáceres del Carpio del Hospital Nacional Edgardo Rebagliati Martins – EsSalud, además de los representantes del equipo evaluador del IETSI. En esta reunión, se ajustaron los términos de la pregunta PICO original para satisfacer la necesidad de los pacientes asegurados y facilitar la búsqueda de la evidencia científica de manera sistemática y consistente. De esta manera la versión final de la pregunta PICO fue la siguiente:

Tabla 2. Pregunta PICO validada con el especialista

P	Paciente con diagnóstico de degeneración macular relacionada a la edad de tipo neovascular, con disminución de la agudeza visual y mantenimiento o incremento del grosor macular luego de seis dosis con bevacizumab.
I	Aflibercept.
C	Mejor terapia de soporte (bevacizumab)*
O	<ul style="list-style-type: none"> - Cambio (ganancia o pérdida) de la agudeza visual. - Cambio (ganancia o pérdida) del grosor macular por OCT (tomografía de coherencia óptica). - Calidad de vida. - Eventos adversos. - Mortalidad.

* Los especialistas indicaron que, a pesar de que bevacizumab ya no estaría siendo efectivo en retrasar el deterioro o la progresión de la DMRE neovascular, en este grupo de pacientes se sigue aplicando bevacizumab. Por esta razón, para fines del presente dictamen, la terapia con bevacizumab es considerada la mejor terapia de soporte para pacientes que presentan disminución de la agudeza visual y mantenimiento o incremento del grosor macular a pesar del tratamiento con bevacizumab.

B. ASPECTOS GENERALES

Los aspectos generales de la degeneración macular relacionada a la edad o asociada a la edad (DMRE o DMAE) de tipo neovascular se detallan en el Dictamen Definitivo de Evaluación de Tecnología Sanitaria N° 001-SDRPFyOTS-DETS-IETSI-2017. Brevemente, la DMRE es una afección ocular indolora, caracterizada por cambios estructurales en la mácula que generan el deterioro de la visión (Gehrs et al. 2006). Además de la edad, existen otros factores asociados al desarrollo de la DMRE como: antecedentes familiares, el hábito de fumar, el consumo de alcohol, y la nutrición del paciente (Christen et al. 1996; Chong et al. 2008; Klein et al. 2001; Mares et al. 2011). La Organización Mundial de Salud (OMS) considera a la DMRE como la tercera causa del deterioro de la visión a nivel mundial (OMS 2021). En Perú, un estudio realizado en pacientes mayores de 50 años con ceguera estimó que la prevalencia de DMRE era del 11.5 % y fue considerada la tercera causa de ceguera en este grupo de pacientes (Campos et al. 2014).

Existen diversas clasificaciones de la DMRE; la guía de práctica clínica (GPC) elaborada por EsSalud, clasifica la DMRE en: neovascular (también denominada exudativa o húmeda) y atrófica (también llamada no exudativa o seca) (IETSI-EsSalud 2019). A pesar de que la DMRE neovascular o exudativa representa solo el 10 % de los casos de DMRE, es responsable del 80 % al 90 % de los casos de pérdida severa de la visión

debido a DMRE (Morris et al. 2007). La DMRE neovascular se caracteriza por el crecimiento de vasos sanguíneos anormales (neovascularización o angiogénesis) en la parte posterior del ojo, los cuales permiten la filtración de líquido (sangre y otros fluidos) en la mácula¹. Esto ocasiona microhemorragias, edema macular, desprendimiento del epitelio pigmentario, cicatrices fibrosas y líquido exudativo, que finalmente terminan por dañar la mácula y ocasionar su engrosamiento. El crecimiento anormal de los vasos sanguíneos es ocasionado por la sobreproducción del factor de crecimiento endotelial vascular (VEGF, por sus siglas en inglés) (Wang y Ohji 2013). La DMRE neovascular puede presentarse clínicamente como una distorsión visual aguda o pérdida de la visión central (Jager, Mieler, y Miller 2009; Joachim et al. 2017; Lim et al. 2012; Chan et al. 2006).

Actualmente, no existe cura para la DMRE neovascular; por lo que el objetivo terapéutico está dirigido a disminuir la progresión de la enfermedad (i.e., que la pérdida de la agudeza visual no siga aumentando y que el grosor macular ocasionado por la lesión disminuya). Las terapias para la DMRE neovascular incluyen la terapia fotodinámica, la suplementación con zinc y vitaminas antioxidantes, y los agentes anti-factor de crecimiento endotelial vascular (anti-VEGF, por sus siglas en inglés) (Arroyo 2021). Los anti-VEGF (e.g. aflibercept, ranibizumab y bevacizumab) actúan inhibiendo el VEGF, por lo que pueden inhibir la neovascularización anormal causada por la DMRE en el paciente (Arroyo 2021). Actualmente en EsSalud, se cuenta con bevacizumab para el tratamiento de primera línea para la DMRE neovascular; lo cual es señalado en la GPC del IETSI para "el diagnóstico y tratamiento de los pacientes con DMRE" (IETSI-EsSalud 2019).

A pesar de que hoy en día, en la institución, se cuenta con un tratamiento para los pacientes con DMRE neovascular, se sabe que existen diferencias en la tasa de respuesta a los anti-VEGF (Amoaku et al. 2015), las cuales van a depender de distintos factores, como la edad del paciente, las características y duración de la lesión, entre otros (Amoaku et al. 2015). Es por ello, que cerca del 25 % de los casos de DMRE neovascular no responden a la terapia inicial con anti-VEGF; es decir, persisten la pérdida de la agudeza visual y las alteraciones anatómicas (Ehlken et al. 2014). En EsSalud, los especialistas mencionan que en aquellos pacientes que ya no responden a la terapia inicial con bevacizumab, se les continúa brindando este fármaco como terapia de soporte, ya que indican que retirarlo podría acelerar la progresión de la enfermedad. No obstante, no se cuenta con una alternativa que permita cumplir con el objetivo terapéutico de retraso de progresión de la enfermedad en dichos pacientes. Por lo tanto, especialistas de la institución, solicitan la evaluación de aflibercept, otro medicamento anti-VEGF.

En ese sentido, el presente dictamen preliminar expone la evaluación de la eficacia y seguridad de aflibercept, en el tratamiento de pacientes con diagnóstico de DMRE de

¹ Región central de la retina que es responsable de la visión central, permite ver detalles de objetos que se ubican en frente.

tipo neovascular, en aquellos pacientes, en quienes, a pesar de continuar con el uso de bevacizumab, ya no se está logrando el objetivo terapéutico de retraso de progresión de enfermedad, pues presentan disminución de agudeza visual e incremento o mantenimiento del grosor macular ocasionado por la persistencia de la lesión.



C. TECNOLOGÍA SANITARIA DE INTERÉS: AFLIBERCEPT

Aflibercept (Eylea ®, Bayer Pharma) es una proteína de fusión recombinante con peso molecular de 97 kDa (kilodalton). Esta glicoproteína dimérica es obtenida a partir de la fusión del dominio extracelular del receptor VEGF humano y el dominio Fc de la IgG1 (inmunoglobulina G subclase 1) humana (Dvorak 2002). Aflibercept actúa uniéndose a los VEGF: VEGF-A y VEGF-B, y al factor de crecimiento placentario (PlGF por sus siglas en inglés) inhibiendo su unión al receptor tirosina quinasa, y por ende inhibiendo la neovascularización y la permeabilidad vascular (Singh et al. 2014).

La dosis recomendada de aflibercept en pacientes con DMRE de tipo neovascular es de 2 mg administrados a través de una inyección intravítrea cada 4 semanas durante los primeros 3 meses, seguido de 2 mg (0.05 ml) cada 2 meses. Algunos pacientes pueden necesitar una dosis cada 4 semanas, luego de los primeros 3 meses (FDA 2021). Adicionalmente, como alternativa a este régimen de tratamiento, los pacientes pueden ser tratados con una dosis cada 12 semanas luego de un año de terapia efectiva (FDA 2021). Las reacciones adversas comúnmente reportadas ($\geq 5\%$) en pacientes que recibieron aflibercept son: hemorragia conjuntival, dolor en el ojo, catarata, desprendimiento vítreo, manchas flotantes en la visión, e incremento en la presión intraocular (FDA 2021).

Aflibercept fue aprobado por la Food and Drug Administration (FDA) para el tratamiento de la DMRE neovascular en el 2011 (FDA 2021) y por la European Medicines Agency (EMA) en el 2012 (EMA 2021). En el Perú, aflibercept 40 mg/ml cuenta con autorización de comercialización de la Dirección General de Medicamentos, Insumos y Drogas (DIGEMID) (DIGEMID 2020). El número de registro sanitario de aflibercept es BE00984, el titular del registro es la empresa Bayer S.A., la condición de venta es con receta médica, y la fecha de validez del registro se encuentra en prórroga. Aflibercept no forma parte del Petitorio Nacional Único de Medicamentos (PNUME), ni del Petitorio Farmacológico de EsSalud (DIGEMID 2018; IETSI-EsSalud 2020).

El Observatorio de Productos Farmacéuticos del Perú de DIGEMID reporta un precio unitario máximo de referencia de aflibercept 40 mg/ml de un vial de 100 μ L a S/ 6,222.36 (Actualizado al 17/08/2020). El esquema de aplicación de aflibercept es de 0.05 ml cada cuatro semanas por tres meses, seguido de 0.05 ml cada dos meses. Esto quiere decir que el costo de los primeros tres meses de tratamiento ascendería a S/ 18 667.08, y luego, el costo de una dosis cada dos meses por un año ascendería a S/ 37 334.16 por ojo tratado.



III. METODOLOGÍA

A. ESTRATEGIA DE BÚSQUEDA

La búsqueda de la literatura se realizó con el objetivo de identificar la mejor evidencia disponible sobre la eficacia y seguridad de aflibercept, en comparación con bevacizumab, para el tratamiento de pacientes con DMRE de tipo neovascular, con disminución de la agudeza visual y mantenimiento o incremento del grosor macular, luego del tratamiento con bevacizumab.

La búsqueda de la evidencia se realizó en las bases de datos bibliográficas: PubMed, LILACS y The Cochrane Library. Adicionalmente, se amplió la búsqueda revisando la evidencia generada por grupos internacionales que realizan revisiones sistemáticas (RS), evaluaciones de tecnologías sanitarias (ETS) y GPC, tales como The National Institute for Health and Care Excellence (NICE), The Canadian Agency for Drugs and Technologies in Health (CADTH), Centro Nacional de Excelencia Tecnológica en Salud (CENETEC), Scottish Intercollegiate Guidelines Network (SIGN), Institute for Quality and Efficiency in Health Care (IQWiG), y Scottish Medicines Consortium (SMC). Adicionalmente, se realizó una búsqueda manual en las bases The Guidelines International Network (G-I-N), el portal de la Base Regional de Informes de Evaluación de Tecnologías en Salud de las Américas (BRISA) y en las páginas web de sociedades especializadas en DMRE como American Academy of Ophthalmology, The Royal College of Ophthalmologists, y Optometry Australia. Finalmente, se realizó una búsqueda manual en el portal ClinicalTrials.gov del National Institutes of Health (NIH) para identificar ensayos clínicos en desarrollo o cuyos resultados aún no hayan sido publicados en una revista científica.

B. TÉRMINOS DE BÚSQUEDA

Con la finalidad de obtener información para responder a la pregunta PICO, las búsquedas realizadas en bases de datos y sitios web incluyeron términos controlados y términos de lenguaje libre relacionados a la población y la intervención de interés.

La elaboración de las estrategias de búsqueda fue específica para cada una de las bases de datos empleadas (Tabla 1-3, Material suplementario). Con la estrategia de búsqueda diseñada para PubMed, se generaron alertas diarias vía correo electrónico con el objetivo de identificar estudios publicados luego del 21 junio del 2021.

C. CRITERIOS DE ELEGIBILIDAD

La metodología utilizada para la selección de documentos a ser incluidos en el presente dictamen fue de tipo escalonada. En primer lugar, se incluyeron guías de práctica clínica (GPC), evaluaciones de tecnologías sanitarias (ETS), revisiones sistemáticas (RS) de ensayos clínicos con o sin metaanálisis (MA) y ensayos clínicos controlados aleatorizados (ECA). En el presente dictamen, debido a que no se identificaron ECA, o RS de ECA que ayuden a responder a la pregunta PICO, se realizó una búsqueda adicional de RS con o sin MA de estudios observacionales.

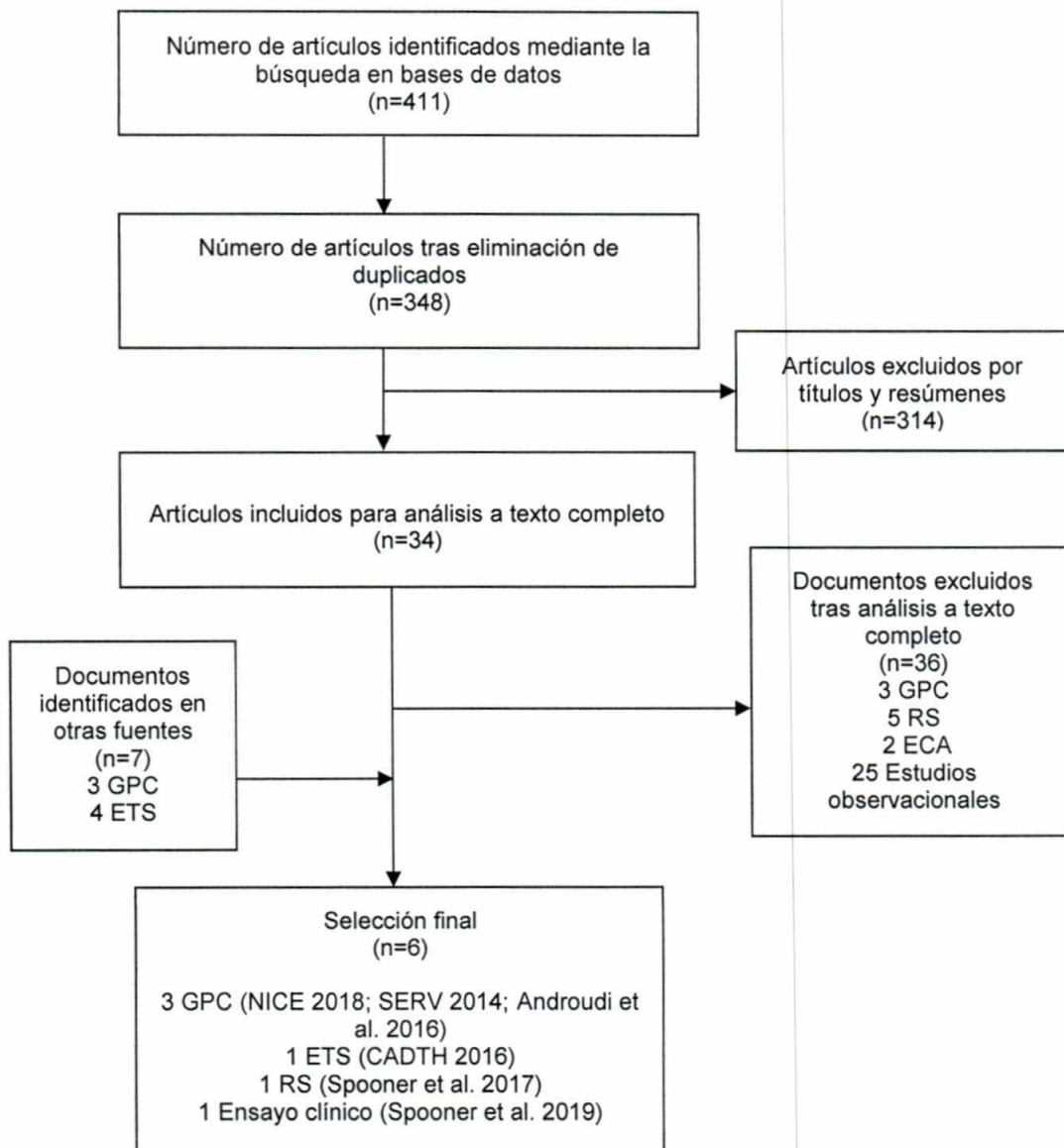
Los registros obtenidos de la búsqueda bibliográfica fueron importados a un programa de gestión de referencias para la eliminación de duplicados. Luego, se importaron al aplicativo web Rayyan (<http://rayyan.qcri.org/>). La selección de documentos fue realizada por dos evaluadores del Equipo Técnico de IETSI de manera independiente. Primero se revisaron los títulos y resúmenes de los registros importados al aplicativo web Rayyan para preseleccionar los estudios a incluir. Luego, los estudios preseleccionados fueron revisados a texto completo y se seleccionó la evidencia a incluirse en el presente dictamen.

La secuencia para la selección de la evidencia incluida en el presente dictamen está descrita en el flujograma de selección bibliográfica en la sección de resultados (Figura 1).



IV. RESULTADOS

Figura 1: Flujograma de selección de bibliografía encontrada



GPC=guía de práctica clínica, ETS=evaluación de tecnología sanitaria, RS=revisión sistemática, ECA=ensayo clínico aleatorizado

A. SINOPSIS DE LA EVIDENCIA

A continuación, se describe la evidencia disponible según el tipo de publicación, siguiendo lo indicado en los criterios de elegibilidad.

Guías de práctica clínica (GPC)

Publicaciones incluidas en la sección de descripción y evaluación:

- National Institute for Health and Care Excellence (NICE). “Age-related macular degeneration: diagnosis and management, January 2018” (NICE 2018).
- Sociedad Española de Retina y Vitreo (SERV). “Guías de Práctica Clínica de la SERV: Tratamiento de la Degeneración Macular Asociada a la Edad (DMAE) Exudativa y Atrófica, segunda revisión”, 2014 (SERV 2014).
- Androudi et al., 2016. “Guidelines for the Management of Wet Age-Related Macular Degeneration: Recommendations from a Panel of Greek Experts” (Androudi et al. 2016).

Publicaciones **No** incluidas en la sección de descripción y evaluación:

Las siguientes GPC no fueron incluidas en el presente dictamen porque no presentaron recomendaciones para la población de interés del presente dictamen:

- Instituto de Evaluación de Tecnologías en Salud e Investigación (IETSI-ESSALUD). “Guía de Práctica Clínica para el Diagnóstico y Tratamiento de la Degeneración Macular Relacionada a la Edad: Guía de versión extensa”, 2019 (IETSI 2019).
- Flaxel et al., 2019. “Age-Related Macular Degeneration Preferred Practice Pattern®” (Flaxel et al. 2019).

Evaluaciones de tecnologías sanitarias (ETS)

Publicaciones incluidas en la sección de descripción y evaluación:

- Canadian Agency for Drugs and Technologies in Health (CADTH). “Anti-Vascular Endothelial Growth Factor Drugs for the Treatment of Retinal Conditions — Recommendations Report”, 2016 (CADTH 2016b).



Publicaciones No incluidas en la sección de descripción y evaluación:

Las siguientes ETS no fueron incluidas en el presente dictamen porque no evaluaron aflibercept en la población de interés del presente dictamen:

- National Institute for Health and Care Excellence (NICE). "Aflibercept solution for injection for treating wet age-related macular degeneration", 2013 (NICE 2013).
- Canadian Agency for Drugs and Technologies in Health (CADTH). "CADTH Canadian Drug Expert Committee Final Recommendation Aflibercept (Eylea – Bayer Inc.) Indication: Wet Age-related Macular Degeneration", 2014 (CADTH 2014).
- Scottish Medicines Consortium (SMC). "Aflibercept 40mg/ml solution for intravitreal injection (Eylea ®) SMC No. (857/13)", 2013 (SMC 2013).

Revisiones sistemáticas (RS) con metaanálisis (MA)

Publicaciones incluidas en la sección de descripción y evaluación:

- Spooner et al., 2017. "Switching to aflibercept among patients with treatment-resistant neovascular age-related macular degeneration: a systematic review with meta-analysis" (Kimberly Spooner et al. 2017).

Publicaciones No incluidas en la sección de descripción y evaluación:

Las siguientes RS con MA no fueron incluidas en el presente dictamen porque incluyen los mismos estudios que la publicación de Spooner et al (2017):

- Seguin-Greenstein et al., 2016. "A Meta-Analysis of Studies Evaluating Visual and Anatomical Outcomes in Patients with Treatment Resistant Neovascular Age-Related Macular Degeneration following Switching to Treatment with Aflibercept" (Seguin-Greenstein, Lightman, y Tomkins-Netzer 2016).
- Sarwar et al., 2016. "Aflibercept for neovascular age-related macular degeneration" (Sarwar et al. 2016).
- Solomon et al., 2014. "Anti-vascular endothelial growth factor for neovascular age-related macular degeneration" (Solomon et al. 2014).

Ensayos Clínicos Aleatorizados (ECA)

No se encontraron ECA que respondieran a la pregunta PICO formulada en el presente dictamen.



Ensayos clínicos en curso o no publicados

No se encontraron ensayos clínicos en curso o no publicados relacionados con la pregunta PICO de este dictamen.

Ensayos clínicos no aleatorizados

- Spooner et al., 2019. "Long-term outcomes of switching to aflibercept for treatment-resistant neovascular age-related macular degeneration (K. Spooner et al. 2019).

Literatura sugerida por especialistas

- Lazzeri et al., 2015. "Aflibercept administration in neovascular age-related macular degeneration refractory to previous anti-vascular endothelial growth factor drugs: a critical review and new possible approaches to move forward" (Lazzeri et al. 2015).
- Empeplidis et al., 2019. "How successful is switching from bevacizumab or ranibizumab to aflibercept in age-related macular degeneration? A systematic overview" (Empeplidis et al. 2019).

B. DESCRIPCIÓN Y EVALUACIÓN DE LA EVIDENCIA

i. GUÍAS DE PRÁCTICA CLÍNICA

National Institute for Health and Care Excellence (NICE). Age-related macular degeneration: diagnosis and management, January 2018 (NICE 2018)

La GPC elaborada por NICE en Reino Unido, brinda recomendaciones sobre el manejo de personas con DMRE, incluyendo tratamientos farmacológicos y no farmacológicos. Para la elaboración de la guía, el comité de evaluación de NICE identificó temas claves relacionados con la DMRE y elaboró preguntas sobre estos temas. Estas preguntas fueron empleadas para guiar la revisión bibliográfica.

El sistema de gradación de la evidencia se basó en la metodología GRADE. De esta forma, los niveles de evidencia fueron: alto (es muy poco probable que futura

investigación cambié la recomendación), moderado (es probable que futuras investigaciones tengan un impacto importante en la confianza del efecto estimado y puede cambiar la fuerza de la recomendación), bajo (es muy probable que futuras investigaciones tengan un impacto importante en la confianza del efecto estimado y es probable que cambie la recomendación), y muy bajo (cualquier efecto estimado es muy incierto y futuras investigaciones probablemente cambien la recomendación).

Por otro lado, la gradación de las recomendaciones se expresó con el uso de términos clave como: "debe" cuando fuese un deber legal aplicar la recomendación; el término "ofrecer" (recomendación fuerte) o palabras similares cuando estaban seguros que, en la mayoría de los pacientes, la intervención haría más bien que mal y sería costo-efectiva; y el término "considerar" cuando confiaban en que la intervención haría más bien que mal a la mayoría de los pacientes y sería costo-efectiva, pero que otras opciones podían ser similarmente costo-efectivas.

Recomendaciones

En relación con el uso de aflibercept, NICE realiza la siguiente recomendación:

- La inyección con aflibercept es recomendada como una opción de tratamiento para la DMRE sólo si cumple los siguientes criterios: 1) la AVMC se encuentra entre 6/12 y 6/96, 2) no hay un daño estructural permanente de la fóvea central, 3) el tamaño de la lesión es menor o igual a 12 áreas del disco en la mayor dimensión lineal, y 4) hay evidencia de una presunta progresión reciente de la enfermedad (crecimiento de vasos sanguíneos, indicado por angiografía fluorescente, o recientes cambios en la agudeza visual) y 5) el fabricante brinda aflibercept con un descuento de acuerdo con la accesibilidad del paciente.

Adicionalmente, NICE realiza recomendaciones sobre situaciones en las cuales se puede cambiar o parar la terapia anti-VEGF en pacientes con DMRE neovascular tardía, entre las cuales se menciona lo siguiente:

- Considerar cambiar el tratamiento con anti-VEGF en pacientes con DMRE tardía neovascular activa² si existen razones prácticas para hacerlo (por ejemplo, si una medicina diferente puede ser dada en un régimen dentro de las preferencias del paciente), pero teniendo en cuenta que es probable que los beneficios clínicos sean limitados.

² La DMRE tardía (neovascular activa) es definida por la presencia de una neovascularización coroidea clásica, oculta (desprendimiento del epitelio pigmentario fibrovascular y un desprendimiento del epitelio pigmentario seroso con neovascularización), mixta (predominantemente o mínima neovascularización coroidea clásica con una neovascularización coroidea clásica oculta), proliferación angiomasosa retiniana, y una vasculopatía coroidea poliploide.

- Considerar observación sin utilizar anti-VEGF, en pacientes con enfermedad estable.
- Considerar detener el tratamiento con anti-VEGF si el ojo desarrolla una pérdida progresiva y severa de la agudeza visual a pesar del tratamiento recomendado previamente en la guía.
- Detener el tratamiento con anti-VEGF si el ojo desarrolla DMRE tardía neovascular inactiva³ sin perspectivas de mejora funcional.



Evidencia utilizada en las recomendaciones

NICE realizó dos búsquedas bibliográficas para emitir las recomendaciones sobre el cambio de terapia en pacientes DMRE tardía (húmeda o neovascular activa) y falla a la terapia inicial. La primera búsqueda estuvo orientada a evaluar la efectividad del cambio de terapia y la segunda a evaluar el impacto económico; los desenlaces de interés para el NICE fueron: agudeza visual, seguridad y eventos adversos, capacidad funcional, calidad de vida, y costos y usos de recursos. NICE, consideró que existe falla al tratamiento cuando el ojo experimenta pérdida severa y progresiva de la visión mientras es tratado.

NICE analizó 40 estudios para la elaboración de las recomendaciones sobre el cambio de tratamiento. De ellos, 17 estudios sin grupo de comparación estuvieron relacionados con la pregunta PICO del presente dictamen. Dos estudios evaluaron el cambio de bevacizumab a aflibercept (Pinheiro-Costa et al. 2015; Tiosano et al. 2017) y 15 evaluaron el cambio de ranibizumab y/o bevacizumab a aflibercept. Los dos estudios que evaluaron el cambio de bevacizumab a aflibercept también fueron incluidos en la RS con MA de Spooner et al. 2017, la cual es parte de la evidencia incluida en el presente dictamen.

NICE reportó que la mayoría de los estudios analizados no mostró diferencia en la agudeza visual, medida con la cartilla del Estudio del Tratamiento Temprano de la Retinopatía Diabética (ETDRS, por sus siglas en inglés⁴) o con la escala logMAR. Sobre los estudios que reportaron mejora en la agudeza visual, el comité de NICE consideró que estas no eran lo suficientemente grandes para ser consideradas de relevancia clínicas (punto de corte establecido por el comité de NICE: diferencia promedio de -2.5

³ La DMRE tardía (neovascular inactiva) es definida por la presencia de cicatrices fibrosas, atrofia subfoveal o fibrosis secundaria a un desprendimiento del epitelio pigmentario de la retina, atrofia (ausencia o adelgazamiento del epitelio pigmentario de la retina y/o retina), generación cística (fluido intraretinal persistente o tubulaciones no respondedoras al tratamiento).

⁴ Acrónimo que representa una escala estándar para evaluar la agudeza visual, que se basa en el uso de letras (optotipos) que decrecen en tamaño en una cartilla. Los resultados de agudeza visual con los optotipos de ETDRS pueden expresarse en escala logarítmica (LogMAR), con un valor máximo de cero (sin deficiencia visual) y un valor mínimo de uno (deficiencia visual severa), o pueden expresarse como letras ETDRS con valores de 100 (sin deficiencia visual) a 20 (ceguera).

letras ETDRS, IC 95 %: -4.87 a -0.13). Así, luego del análisis de la evidencia disponible, el comité de NICE concluyó que, si el primer anti-VEGF no genera un efecto considerable en el paciente, existe poca probabilidad que otro anti-VEGF genere mejores resultados.

NICE no encontró evaluaciones económicas ni evidencia sobre la costo-efectividad relacionada con el cambio de terapia en pacientes con DMRE. NICE sostuvo que, de acuerdo con la evidencia disponible, el cambio de tratamiento rara vez se asocia a beneficios terapéuticos claros; pero sí a costos adicionales. Así, el comité concluyó que, aunque existan razones prácticas para cambiar de un anti-VEGF a otro, generalmente no sería un uso razonable de los recursos probar un segundo agente anti-VEGF.

Análisis crítico

Los estudios analizados por NICE para emitir sus recomendaciones fueron, en su mayoría, estudios observacionales (retrospectivos y prospectivos) sin grupo de comparación (diseño antes y después), por lo que los resultados tienen alto riesgo de sesgo. Además, la ausencia de un grupo de comparación impide afirmar que los resultados observados se deben al uso de aflibercept. Asimismo, la falta de consistencia en los resultados impide asegurar que el cambio de bevacizumab a aflibercept genere mejora de la agudeza visual. Al respecto, destacamos que las pequeñas diferencias de la agudeza visual (cuando ocurrieron) no pudieron ser consideradas como clínicamente relevantes. Cabe resaltar que NICE, no analizó ningún desenlace relacionado con el daño estructural causado por la DMRE, como el cambio (ganancia o pérdida) del grosor macular. Así, NICE, basado en la evidencia disponible sobre la agudeza visual, señaló que no existe un razonamiento biomédico del por qué un antiangiogénico tendría un efecto positivo donde otro previamente no lo tuvo. En consecuencia, señaló que si a pesar del tratamiento con un primer anti-VEGF existe progresión de la enfermedad (pérdida progresiva y severa de la agudeza visual, y desarrollo de DMRE neovascular inactiva) y/o no se tienen perspectivas de mejora funcional del paciente, NICE recomienda detener el tratamiento con el anti-VEGF.

En relación con el conflicto de interés, 11 de los 14 autores de la guía reportaron tener conflicto de interés por haber recibido algún tipo de aporte monetario de parte de las empresas farmacéuticas, entre ellas la empresa Bayer productora de aflibercept.

Sociedad Española de Retina y Vítreo (SERV). “Tratamiento de la Degeneración Macular Asociada a la Edad (DMAE) Exudativa y Atrófica” (SERV 2014)

La GPC elaborada por SERV en España, tuvo como objetivo ofrecer a los oftalmólogos una herramienta basada en los conocimientos científicos actuales, que facilite el manejo de los pacientes con DMRE en su práctica clínica diaria. Para la elaboración de las recomendaciones, los autores realizaron una búsqueda de la literatura, que consideró

estudios de tipo ECA, RS con MA de ECA, ensayos clínicos no aleatorizados, estudios descriptivos, reporte de casos, y opiniones de expertos.

El sistema de gradación de la evidencia se basó en la metodología GRADE, con los siguientes niveles: grado I (evidencia obtenida a partir de al menos un ensayo clínico aleatorizado y controlado bien diseñado), grado II-1 (evidencia obtenida a partir de ensayos clínicos no aleatorizados y bien diseñados), grado II-2 (evidencia obtenida a partir de estudios de cohortes, 2a: prospectivo y 2b: retrospectivo), grado II-3 (evidencia obtenida a partir de múltiples series comparadas en el tiempo, con o sin grupo control, incluye resultados producidos por experimentos no controlados) y, grado III (opiniones basadas en experiencias clínicas, estudios descriptivos o informes de comités de expertos o informes de comités de expertos).

El sistema de gradación de las recomendaciones fue: A (existe adecuada evidencia científica para adoptar una práctica - Nivel de la evidencia: I, II- 1), B (existe cierta evidencia para recomendar la práctica - Nivel de la evidencia: II- 1, II- 2), C (hay insuficiente evidencia para recomendar o no recomendar la práctica - Nivel de la evidencia: III), D (existe cierta evidencia para no recomendar la práctica - Nivel de la evidencia: II- 1, II- 2) y, E (existe adecuada evidencia científica para no adoptar la práctica - Nivel de la evidencia: I, II- 1).

Recomendaciones

Entre sus recomendaciones para pacientes en los que, luego de dos semanas de la aplicación de un anti-VEGF, no se observa reducción del líquido intrarretiniano ni mejoría de la agudeza visual (considerados no respondedores por SERV) se puede buscar una alternativa en la terapia combinada:

- La terapia combinada de antiangiogénicos con otros tipos de tratamientos, como la terapia fotodinámica con dosis estándar o reducida (grado de evidencia I y II-1), corticoides intravítreos (grado de evidencia II-1), o la braquiterapia intravítrea con estroncio-90 (grado de evidencia II-2), puede ser una opción para reducir la frecuencia de reinyecciones intravítreas con anti-VEGF.

Los autores señalan que la terapia combinada sólo ayudaría a reducir el número de inyecciones de anti-VEGF, pero los resultados visuales no serían mejores que los obtenidos con la monoterapia con anti-VEGF.

Evidencia utilizada en las recomendaciones

La recomendación se basó en cuatro estudios: una revisión narrativa, una RS y dos ensayos clínicos sin grupo de comparación (Couch y Bakri 2011; Das et al. 2011; Augustin, Puls, y Offermann 2007; Avila et al. 2009). Ambas revisiones (la narrativa y la sistemática) evaluaron el uso de terapias combinadas, como la adición de la terapia fotodinámica o esteroides intravítreos a la terapia con anti-VEGF, en pacientes con



DMRE neovascular (Couch y Bakri 2011; Das et al. 2011). Uno de los ensayos clínicos evaluó el uso de una terapia triple (terapia fotodinámica + dexametasona + bevacizumab) en 104 pacientes con DMRE neovascular (Augustin, Puls, y Offermann 2007). El otro ensayo clínico evaluó el uso de bevacizumab, en combinación con otras terapias, en 34 pacientes con DMRE neovascular sin tratamiento previo (Avila et al. 2009). Ninguno de estos estudios fue incluido como evidencia en el presente dictamen.

Análisis crítico

En la evaluación de rigor metodológico de la GPC elaborada por SERV se observó que en la guía no se brinda información detallada sobre la metodología empleada en la búsqueda bibliográfica. Adicionalmente; a pesar de que la evidencia utilizada fue calificada como de alta calidad, esta presenta limitaciones en su diseño que afectan su validez. Así, la revisión narrativa solo describe las terapias combinadas sin realizar una evaluación de la calidad de la evidencia. La RS no describe los métodos empleados para la búsqueda y selección de la evidencia (solo las bases de datos donde se realizó la búsqueda bibliográfica y los tipos de estudio a incluir); ni evalúa las fortalezas y limitaciones de la evidencia analizada; todo lo cual reduce la confiabilidad en los resultados de la RS. Finalmente, la ausencia de grupos de comparación en los ensayos clínicos publicados por Augustin, Puls, y Offermann en 2007 y por Avila et al. en 2009 impide establecer una relación causal entre las intervenciones evaluadas y los resultados reportados.


Del mismo modo, a pesar de que las recomendaciones son clasificados como de alto nivel, los autores señalan que las terapias combinadas solo reducirían el número de inyecciones de anti-VEGF; pero los resultados de agudeza visual no serían mejores que los obtenidos con la terapia con anti-VEGF. Esto quiere decir que realmente, el uso de estas terapias combinadas no estaría ayudando al paciente a reducir la pérdida de su agudeza visual. Cabe resaltar que SERV no hace referencia a los efectos de la terapia combinada en desenlaces anatómicos.

En relación con el conflicto de interés, todos los autores de la GPC declararon no tener interés comercial o económico, y/o dependencia o relación económica con las empresas farmacéuticas fabricantes de los productos farmacéuticos mencionados en la guía.


Androudi et al., 2016. “Guidelines for the Management of Wet Age-Related Macular Degeneration: Recommendations from a Panel of Greek Experts” (Androudi et al. 2016)

La presente GPC, elaborada por un panel de oftalmólogos expertos en la DMRE neovascular de Grecia, brinda lineamientos para el manejo de pacientes con DMRE neovascular; teniendo en cuenta los resultados de estudios multicéntricos grandes y la experiencia clínica de expertos en retina. En la publicación se detalla que, el grupo de

especialistas en retina desarrolló un documento de consenso, luego de revisar la literatura. Si bien esta GPC no presenta recomendaciones *per se* y tiene un rigor metodológico bajo, incluye un flujograma que abarca la población de interés del presente dictamen y es de referencia para el servicio de oftalmología, por lo tanto, ha sido considerada dentro del presente dictamen.




Los autores de la guía proponen un algoritmo para el manejo de pacientes en los que se sospecha no respuesta al tratamiento con anti-VEGF. Así, se señala que en pacientes con sospecha de no respuesta (falta de mejora funcional o anatómica) luego de tres inyecciones mensuales con anti-VEGF, se debe realizar una reevaluación con angiografía fluorescente/angiografía con verde de indocianina, y si se confirma el diagnóstico de neovascularización coroidea debido a la DMRE, se debe continuar el tratamiento y seguimiento mensual por un total de seis meses. Luego, en caso de no respuesta al tratamiento se debe realizar el cambio de tratamiento.



Los autores para elaborar este algoritmo, analizaron la evidencia proveniente de ocho estudios retrospectivos de series de casos y sin grupo control (Yonekawa et al. 2013; Eadie et al. 2014; Ehliken et al. 2014; Aslankurt et al. 2013; Cho et al. 2013; Bakall et al. 2013; de Geus et al. 2013; Ho et al. 2013). De estos estudios, cinco analizaron el cambio a aflibercept de pacientes con DMRE neovascular no respondedores al tratamiento con bevacizumab o ranibizumab, y coincidieron en reportar que luego del cambio a aflibercept, se observó un beneficio anatómico y el mantenimiento de la agudeza visual en los pacientes (Yonekawa et al. 2013; Eadie et al. 2014; Cho et al. 2013; Bakall et al. 2013; Ho et al. 2013). Sin embargo, los autores de la guía también mencionan que los resultados del estudio de CATT (Comparison of Age-Related Macular Degeneration Treatments Trials) muestran que los pacientes no respondedores pueden beneficiarse de la continuación del tratamiento, sin cambiar a otro anti-VEGF (Ying et al. 2015).

Análisis crítico



En la evaluación de rigor metodológico de la guía de Androudi et al., se evidenció que los autores no detallan si se realizó una búsqueda sistemática de la evidencia, no emplearon un sistema de gradación de la evidencia ni de las recomendaciones, y no describieron los métodos utilizados para formular las recomendaciones. Asimismo, no detallan que la guía haya pasado por una revisión de expertos externos a la institución antes de ser publicada. Dado que la evidencia utilizada para la elaboración del flujograma consiste en estudios con bajo nivel de evidencia (series de casos); los cuales no pueden establecer una relación causal entre el cambio de anti-VEGF y los resultados observados, la confianza en las recomendaciones puede ser cuestionada. Este cuestionamiento se incrementa al tomar en cuenta que otro estudio incluido en la GPC (estudio CATT) muestra que los pacientes pueden beneficiarse sin cambiar de anti-VEGF; lo cual es contrario a lo señalado en el flujograma. En relación con el conflicto de interés, se observó que 6/8 autores reportaron haber recibido honorarios por Novartis, empresa fabricante de otro anti-VEGF diferente de aflibercept.

ii. EVALUACIONES DE TECNOLOGÍAS SANITARIAS

Canadian Agency for Drugs and Technologies in Health (CADTH). “Anti-Vascular Endothelial Growth Factor Drugs for the Treatment of Retinal Conditions — Recommendations Report”, 2016 (CADTH 2016b)

La ETS de CADTH tuvo como objetivo evaluar la eficacia, seguridad y costo-efectividad de los anti-VEGF para el tratamiento de pacientes con DMRE de tipo neovascular, edema macular diabético, edema macular debido a una oclusión de la vena retiniana y neovascularización coroidea secundaria a la miopía patológica. Para ello, el comité de CADTH, realizó una RS de la literatura hasta noviembre del 2015, y un MA en red. Los criterios de inclusión fueron: estudios de tipo ECA paralelos, en población adulta ≥ 18 años con alguna de las condiciones de la retina, detalladas previamente, y considerando como drogas de intervención: aflibercept, bevacizumab y ranibizumab.

Recomendaciones

Las recomendaciones elaboradas por CADTH, basadas en las RS, fueron presentadas en un documento separado (CADTH 2016a).

Entre las recomendaciones emitidas, CADTH menciona que bevacizumab es el anti-VEGF de preferencia para el tratamiento inicial de la DMRE neovascular, debido a su menor costo y similar eficacia con otros anti-VEGF. Y que ranibizumab o aflibercept pueden ser usados como opciones de tratamiento en pacientes que no responden al tratamiento con bevacizumab o en pacientes que han experimentado un tromboembolismo luego de iniciar el tratamiento con bevacizumab o en quienes tienen alto riesgo de sufrir eventos cardiovasculares. CADTH, define la “respuesta inadecuada al tratamiento” como no alcanzar ninguna mejora en la AVMC a los tres meses o no alcanzar una mejora de al menos 15 letras ETDRS a los seis meses de iniciado el tratamiento.

La RS realizada por CADTH, incluyó 30 ECA, de los cuales 13 evaluaron pacientes con DMRE neovascular. Ninguno de los estudios, realizados en pacientes con DMRE neovascular, evaluó el uso de un anti-VEGF en pacientes que hayan sido tratados con un anti-VEGF, y además sólo uno evaluó el uso de aflibercept (Heier et al. 2012). Con la evidencia disponible en pacientes con DMRE neovascular, los autores de la ETS realizaron un MA en red, cuyos resultados mostraron que ranibizumab, bevacizumab y aflibercept tienen similar eficacia en la prevención del deterioro de la visión en pacientes con DMRE neovascular, y que los tres anti-VEGF parecen ser igualmente eficaces para mejorar el promedio basal del AVMC.

En el análisis económico, el comité de CADTH encontró cinco estudios de costo-utilidad de los anti-VEGF y tres estudios de cohorte retrospectivos en pacientes con DMRE neovascular. Estos tres últimos estudios evaluaron el uso de aflibercept o ranibizumab



en pacientes con DMRE neovascular en Suiza y Estados Unidos (Johnston et al. 2013; Reich et al. 2015; Schmid et al. 2015). Ninguno de los estudios realizó un análisis económico que comparara el uso de aflibercept versus bevacizumab, y tampoco analizaron pacientes con respuesta inadecuada un tratamiento previo con anti-VEGF. En general, todos estos estudios concluyeron que bevacizumab tenía una mayor costo-utilidad comparado con ranibizumab y aflibercept en pacientes con DMRE neovascular. Sólo un estudio costo-utilidad, elaborado en Países Bajos, evaluó el uso de aflibercept; sin embargo, sólo reportó los resultados de la comparación de aflibercept versus el no tratamiento (Elshout et al. 2014). Este estudio mostró que en comparación con el no tratamiento, el costo por QALY (años de vida ajustados por la calidad) de aflibercept (cada dos meses) fue de € 140,274 y de bevacizumab (en la dosis que se requiera) fue de € 51,062 y de ranibizumab (en la dosis que se requiera) fue € 181,667 (Elshout et al. 2014). De esta manera, CADTH establece que bevacizumab, comparado con aflibercept y ranibizumab, es menos costoso, generando ahorros sustanciales para los contribuyentes públicos.



Análisis crítico

La ETS de CADTH recomienda el uso de aflibercept en pacientes con DMRE neovascular que no responden al tratamiento con bevacizumab. La recomendación de CADTH se basó en los hallazgos de un MA, que no mostró diferencias en desenlaces relacionados solo con la agudeza visual, entre el uso aflibercept, bevacizumab y ranibizumab. Sin embargo, en el MA no se analizaron estudios que evaluaran pacientes que recibieron tratamiento con un anti-VEGF, o que compararan el uso de aflibercept versus bevacizumab. En ese sentido, a pesar de que la recomendación de CADTH está dirigida a pacientes que no responden al tratamiento con bevacizumab, CADTH no incluye evidencia que evalúe este escenario. Adicionalmente, estos resultados no pueden ser extrapolados al contexto de EsSalud debido a las diferencias en los contextos económicos y sanitarios entre países.



iii. REVISIONES SISTEMÁTICAS CON METAANÁLISIS

Spooner et al., 2017. “Switching to aflibercept among patients with treatment-resistant neovascular age-related macular degeneration: a systematic review with metaanalysis” (Kimberly Spooner et al. 2017)

La RS con MA de Spooner et al., fue incluido dentro de la evidencia del presente dictamen porque es la RS con MA más reciente y que analiza la mayor cantidad de estudios de tipo observacionales que evalúan el cambio de bevacizumab/ranibizumab a aflibercept en pacientes con DMRE de tipo neovascular. El objetivo de esta RS fue evaluar desenlaces anatómicos y funcionales subsecuentes al cambio de bevacizumab/ranibizumab a la monoterapia con aflibercept en pacientes con resistencia al tratamiento de DMRE de tipo neovascular (líquido exudativo persistente o resistente).

La búsqueda bibliográfica fue realizada en Medline, PubMed, Embase y Cochrane, desde enero del 2012 hasta julio del 2016. La revisión y la evaluación de la calidad de los estudios fue realizada por dos revisores independientes. Los autores incluyeron estudios publicados en inglés, que pasaron por una revisión par y que reportaron desenlaces visuales y anatómicos de al menos 6 meses de seguimiento luego de la conversión a aflibercept. Además, los estudios debían evaluar pacientes > 50 años, con DMRE de tipo neovascular y persistencia o resistencia de fluido exudativo (no se brinda una mayor definición) a pesar de la terapia previa con anti-VEGF (bevacizumab o ranibizumab), y que fueron cambiados a una monoterapia con aflibercept. Otros criterios de inclusión fueron que los pacientes debían presentar lesiones de neovascularización coroidal subfoveal secundarias a DMRE y una AVMC de entre 75 y 25 letras ETDRS (20/32 a 20/320 Snellen⁵). En la presente RS no se evaluó la calidad de vida.

Resultados

La RS elaborada por Spooner et al. identificó 28 estudios observacionales que cumplían con los criterios de inclusión preestablecidos, de los cuales 8 fueron prospectivos y 20 fueron retrospectivos. El rango del tamaño de muestra fue de 11 a 447 pacientes, con un total de 2254 ojos, y un rango de duración de 6 a 24 meses. En relación con las características basales (antes del cambio a aflibercept), los autores indicaron que estas características fueron similares en todos los estudios (valores de p no reportados). Algunas de ellas fueron: promedio de edad de 70.1 a 83.4 años, y el 59.0 % fueron mujeres. El promedio basal de los puntajes de letras AVMC estuvo entre 42.50 y 74.20 letras ETDRS. El rango promedio del grosor macular⁶ fue de 228.60 a 449.00 μm , y la altura del desprendimiento del epitelio pigmentario (DEP) fue de 122.80 a 313.00 μm .

Agudeza Visual Mejor Corregida (AVMC)

El análisis del cambio de AVMC entre la medición antes del cambio a aflibercept y los 6 meses después del cambio, incluyó 19 estudios (1434 ojos). Los resultados del MA no evidenciaron aumento significativo de la AVMC desde la medición basal (incremento promedio de 1.11 letras, IC 95 %: -0.25 a 2.46; $p=0.11$). Para el análisis del cambio de AVMC entre la medición basal y los 12 meses de seguimiento, se incluyeron 15 estudios ($n=1561$ ojos); donde no se observaron cambios significativos de AVMC desde la línea base (incremento promedio de 0.63 letras, IC 95 %: -0.26 a -1.52; $p=0.17$). Se encontró heterogeneidad significativa entre los estudios que evaluaron la AVMC a los 6 ($I^2 = 95.85$ %; $p<0.00$) y 12 meses de seguimiento ($I^2 = 91.81$ %, $p<0.001$).

⁵ Prueba que evalúa la agudeza visual, y que consiste en identificar correctamente las letras en una gráfica conocida como gráfica de Snellen o tabla de Snellen.

⁶ El desenlace analizado en la RS fue el grosor de la retina central que consiste en la medición de la macula, estructura ubicada en la región central de la retina y responsable de la visión central. Para fines del presente dictamen, nos referiremos a este desenlace como grosor macular.

Grosor macular

En total 17 estudios (1343 ojos) fueron incluidos en el MA del cambio promedio del grosor macular entre la medición basal y los 6 meses. En general, los resultados del MA mostraron reducción significativa del grosor macular (favorable a aflibercept) desde la medición basal hasta el mes 6 (disminución media de 61.90 μm , IC 95 %: -77.10 a -46.80; $p < 0.001$). Por otro lado, en la evaluación del cambio del grosor macular entre la medición basal y a los 12 meses, se incluyeron 11 estudios (1016 ojos). En este análisis se observó reducción significativa en el grosor macular desde la medición basal hasta el mes 12 (disminución media de 50.00 μm , IC 95 %: -63.20 a -36.80; $p < 0.001$). La heterogeneidad entre los estudios que evaluaron el grosor macular a los 6 meses ($I^2 = 97.01$ %; $p < 0.001$) y 12 meses de seguimiento ($I^2 = 96.95$ %; $p < 0.001$) fue significativa.


Eventos adversos sistémicos y oculares

Los autores no realizaron MA de los desenlaces de seguridad, eventos adversos y/o eventos adversos serios reportados para el uso de aflibercept. En relación con el perfil de seguridad de aflibercept, los autores indican que el reporte de eventos adversos sistémicos y oculares fue raro y sólo fue reportado en ocho estudios. Del resto de estudios, 13 indicaron que los eventos adversos sistémicos y oculares fueron monitoreados, pero no reportaron su incidencia. El reporte de eventos adversos oculares fue bajo, entre ellos se reportaron 3 (< 1 %) casos de endoftalmitis en una cohorte de 2254 ojos. Hubieron 4 (< 1 %) casos de cataratas o cambios en el cristalino, 3 (< 1 %) ojos con progresión de atrofia geográfica, 3 (< 1 %) ojos con desgarro, 2 ojos (< 1 %) con hemorragia subretinal, 2 ojos (< 1 %) con hemorragia submacular, 1 ojo (< 1 %) con separación retinal, y 3 ojos con incremento de presión intraocular (< 1 %).

Adicionalmente, los autores indicaron que hubo evidencia de posible sesgo de publicación, según el *funnel plot* y la prueba de Egger ($p = 0.30$ AVMC 6 meses; $p = 0.005$ AVMC 12 meses; $p = 0.06$ grosor macular 6 meses; $p = 0.02$ grosor macular 12 meses; $p = 0.43$ DEP 6 meses). Esto indicaría que el efecto del tratamiento se sobreestimó porque la mayoría de los estudios tenían pequeño tamaño de muestra.

Análisis crítico

Esta RS incluyó estudios que evaluaron pacientes con líquido exudativo persistente o resistente, a pesar del tratamiento con bevacizumab o ranibizumab. La presencia de líquido exudativo está relacionada con el incremento en el grosor macular (desenlace de interés para el presente dictamen). Aunque esta RS no compara aflibercept versus bevacizumab (comparación de interés del presente dictamen), se incluyó porque representa evidencia científica de mayor nivel jerárquico que los estudios observacionales por sí solos. Sin embargo, los estudios observacionales analizados en el MA presentan serias limitaciones metodológicas relacionadas con su diseño que impiden atribuir una relación causal entre el uso de aflibercept y los resultados observados.



En ese sentido, aunque los estudios analizados realizan comparaciones antes y después del uso de aflibercept, la falta de un grupo control impide atribuir una relación causal entre los resultados observados y el uso de aflibercept. Asimismo, los cortos tiempos de seguimiento generan dudas sobre el efecto a largo plazo de aflibercept. Además, el pequeño tamaño de muestra de gran parte de los estudios (24 estudios con un $n \leq 100$) pudo reducir el efecto de los estudios más grandes incluidos en el MA (4 estudios con un $n > 100$), esto debido a que, en el MA con efectos aleatorios, empleado en la RS, la ponderación de todos los estudios incluidos en el MA es similar. También se debe tener en cuenta que la falta de consenso en las definiciones de casos “no respondedores”, “refractarios”, “resistentes”, y las diferencias en los esquemas de tratamiento, entre todos los estudios considerados impide estimar cuanto del efecto observado se debe efectivamente al cambio de un anti-VEGF a aflibercept.

También se tomó en consideración la inconsistencia de los resultados de los estudios analizados en el MA. En ese sentido, se observó que del total de estudios que analizaron el desenlace de agudeza visual ($n=15$) el 67 % de los estudios no mostraron diferencias entre la medición basal y la medición luego de 12 meses del cambio a aflibercept; el 27 % de los estudios reportaron incremento en la agudeza visual, y el 6 % reportó reducción de la agudeza visual. Esta inconsistencia pudo estar relacionada con la alta heterogeneidad de los estudios incluidos en el MA (reflejado en el I^2). Por estas razones, los resultados de este MA tienen alto riesgo de sesgo, e impiden que se pueda asegurar que los resultados observados se deban al uso de aflibercept.

iv. ENSAYOS CLÍNICOS

Spooner et al., 2019. “Long-term outcomes of switching to aflibercept for treatment-resistant neovascular age-related macular degeneration” (K. Spooner et al. 2019)

Los resultados iniciales de este ensayo clínico (ACTRN 12612000666820, ACTRN 12612001310853) publicados por Chang et al., 2014, se encuentran incluidos dentro de la revisión sistemática de Spooner et al., 2017, la cual ha sido descrita previamente en el presente documento. Adicionalmente, Spooner et al., 2019, posterior a la publicación de su revisión sistemática Spooner del 2017, publicó los resultados a largo plazo (cuatro años de seguimiento) del ensayo clínico ACTRN 12612000666820, ACTRN 12612001310853).

Este fue un ensayo no controlado y de etiqueta abierta, que incluyó a 49 pacientes con DRME neovascular resistente al tratamiento, que habían sido tratados previamente con bevacizumab y/o ranibizumab. Los pacientes evaluados en este ensayo tenían 50 o más años de edad, y presentaban neovascularización coroidea activa, secundaria a DMRE, la cual fue confirmada a través de una angiografía con fluoresceína y por medio

de las pruebas de AVMC, entre 30 a 60 letras de la cartilla de ETDRS (puntaje de agudeza visual equivalente a 6/60-6/6 en la cartilla de Snellen). La resistencia al tratamiento se definió como persistencia de fluido intraretinal y/o subretinal según OCT; a pesar de haber recibido al menos cuatro inyecciones de anti-VEGF en los seis meses previos al cambio de tratamiento. Específicamente, los resultados presentados en esta publicación corresponden a los de aquellos pacientes que completaron cuatro años de seguimiento (48 meses).



A los pacientes que se les realizó una angiografía con fluoresceína y con verde de indocianina al inicio del estudio como línea de base y luego a los 12 y a los 24 meses de iniciado el estudio. Adicionalmente, en cada visita se examinó la AVMC y se realizó una OCT. Todos los pacientes recibieron una inyección mensual de 2 mg los primeros tres meses, luego cada dos meses hasta cumplir el año (12 meses). Posterior a los 12 meses de tratamiento, los pacientes continuaron recibiendo tratamiento en un esquema individualizado, basado en un régimen modificado y extendido. Aquellos pacientes que continuaron recibiendo tratamiento pasado los 12 meses cumplían con uno o más de los siguientes criterios: fluido subretinal o intraretinal recurrente o persistente evidenciado por OCT, disminución de AVMC en al menos cinco letras según la prueba de ETDRS, o presencia de una nueva vascularización coroidea según angiografía con fluoresceína.



Con respecto al desprendimiento del epitelio pigmentario, un desprendimiento de la capa del epitelio pigmentario de la retina se podía considerar seroso, fibrovascular o drusenoide. La clasificación del tipo de desprendimiento fue establecida por dos evaluadores y un tercer revisor encargado de resolver las discrepancias. Este desenlace se midió de manera anual y se definió como la distancia vertical máxima entre la membrana de Bruch y el borde de la capa del epitelio pigmentario de la retina.

En relación con la atrofia geográfica, esta fue definida como la presencia de uno o más parches bien definidos de despigmentación (parcial o completa) de la capa del epitelio pigmentario de la retina. Este se midió utilizando la guía de estudio de auto fluorescencia de fondo de ojo en DRME. Esta medida fue realizada por dos evaluadores y si éstas diferían en más de 0.15mm^2 , un tercer revisor realizaba la mediación y la medida obtenida se promediaba para obtener el valor final. Solo se consideró como áreas atróficas aquellas que midieran por lo menos 0.1 mm^2 .

Resultados

Del total de 49 ojos pertenecientes a 49 pacientes incluidos inicialmente, 39 completaron el seguimiento de cuatro años. Dentro de los motivos por los cuales no se pudo completar el seguimiento del total de 49 pacientes, se mencionan motivos de locación geográfica, muerte del paciente, o ya no requerir tratamiento según criterio clínico.



Agudeza visual y desenlaces anatómicos

La media basal de AVMC fue de 62.03 ± 16.16 ETDRS. La mejor agudeza visual corregida a los 48 meses fue similar a la línea de base (61.6 ± 16.1 versus 62.03 ± 16.16 , valor $p = 0.839$). Al final de los 48 meses de seguimiento, 16 pacientes mejoraron la agudeza visual (ganaron 5 o más letras), 11 se mantuvieron estables (-4 o 4 letras), y 12 experimentaron una pérdida de la 5 o menos letras.

El valor promedio del grosor central de la retina fue de $436.95 \pm 140.44 \mu\text{m}$. Se observó una reducción significativa del grosor central de la retina en todas las visitas, en comparación a la medida basal; incluyendo la visita a los 4 años de seguimiento (48 meses), con un valor $p < 0.001$. En la visita de los 24 y 48 meses, en comparación a la medición basal, el grosor central de la retina disminuyó en promedio $123.7 \pm 152.4 \mu\text{m}$ ($p < 0.001$) y $170.3 \pm 143.3 \mu\text{m}$, respectivamente ($p < 0.001$). De los 23 ojos que en la medición basal presentaban líquido intrarretiniano, 17 lo resolvieron al mes 48, y de los 35 que presentaban líquido subretinal en la medición basal, 25 lo resolvieron al mes 48, con un total de 56 % de ojos sin fluidos para el mes 48.

Los ojos con una mediana⁷ de AVMC menor a 67 letras ETDRS, en la medición basal, mejoraron más (4.0 ± 11.7) que aquellos con una mediana de 67 o más letras ETDRS (pérdida de 5.1 ± 13.6 letras, $p = 0.030$). Por otro lado, aquellos con una mediana basal de grosor central de la retina mayor a $395 \mu\text{m}$ mostraron una mayor reducción que aquellos con un grosor central de la retina de 395 o menos (-236.9 ± 167.3 versus $-100.2 \pm 60.6 \mu\text{m}$, $p = 0.002$).

Eventos adversos

El evento más frecuente fue la progresión de cataratas, la cual se dio en el 26 % de los pacientes, 10 de los cuales requirieron cirugía en el ojo en estudio. El 10 % presentó miodesopsias y el 8 % presentó hemorragia subconjuntival. No se observó endoftalmitis, desprendimiento de la retina, hemorragia vítrea ni elevación de la presión intraocular. Los autores mencionan que los eventos adversos serios fueron infrecuentes; siendo los de mayor frecuencia los eventos cardiopulmonares (10 %), compromiso de la tiroides (8 %) y presencia de neoplasias (8 %).

Análisis crítico

Los resultados de este ensayo clínico presentan un alto riesgo de sesgo, ya que no cuenta con grupo control. Además, esto no permite establecer una relación causal entre el uso de aflibercept y los desenlaces observados. Por lo tanto, la evidencia que brinda este ensayo es limitada y sus resultados deben ser tomados con cautela. Adicionalmente, el número de pacientes estudiados fue pequeño y más aún el número de pacientes que completó el seguimiento de 48 meses ($n=39$). Dentro de los motivos

⁷ No se reporta rango intercuartil.

de pérdida de los pacientes en el seguimiento se menciona la detención del tratamiento por criterio clínico, sin embargo, no se especifica si fue por empeoramiento o mejoría del paciente. Según el pronóstico de la enfermedad, es posible que se deba a un empeoramiento de la enfermedad o presencia de eventos adversos que llevará a tomar la decisión de interrumpir el tratamiento. De ser así estaríamos observando los resultados de un grupo autoseleccionado de pacientes con mejor pronóstico, lo cual introduciría sesgo de selección en los resultados reportados.

Es importante resaltar que la definición de resistencia al tratamiento utilizada en este ensayo está basada en la presencia de líquido acumulado en retina, más no desenlaces de relevancia clínica para el paciente, como la disminución de la agudeza visual (característica de la población objetivo de este dictamen). Finalmente, con respecto a los eventos adversos, si bien los autores mencionan que los eventos adversos serios fueron infrecuentes, hubo tres eventos adversos que se presentaron entre el 8 % y 10 % de los pacientes; lo cual llama la atención al ser una muestra tan pequeña (n=39). El evento adverso que llama principal atención es la presencia de eventos adversos serios cardiovasculares (10 %); no obstante, debido al diseño del estudio no es posible establecer que estos eventos estén relacionados al tratamiento, especialmente siendo una población con una media de edad de 76 años.

v. LITERATURA SUGERIDA POR ESPECIALISTAS

Lazzeri et al., 2015. “Aflibercept administration in neovascular age-related macular degeneration refractory to previous anti-vascular endothelial growth factor drugs: a critical review and new possible approaches to move forward”. (Lazzeri et al. 2015)

La presente RS sin MA examinó estudios publicados que reportaron la influencia del cambio de la terapia con bevacizumab y/o ranibizumab a aflibercept en pacientes con DMRE neovascular resistente.

Los autores revisaron la evidencia científica publicada hasta febrero del 2015, sólo en inglés, disponible en Medline, Cochrane database, PubMed, Current Contents, y las referencias de los artículos identificados, relacionados con el tratamiento de la DMRE neovascular refractaria a bevacizumab y/o ranibizumab y cambio a monoterapia con aflibercept. Se incluyeron todos los estudios en los cuales el diagnóstico de resistencia o refractariedad de la DMRE neovascular estuvo bien realizado (no se detalla que criterios emplearon los autores para definir “bien realizado”), y que reportaran resultados luego de al menos una inyección de aflibercept. Se excluyeron estudios que evaluaran pacientes con vasculopatía coroidea polipoidal. Los desenlaces reportados fueron



funcionales, como la AVMC; desenlaces anatómicos, como el grosor del subcampo central⁸ (CST por sus siglas en inglés) y el DEP e incidencia de eventos adversos.

Resultados

Los autores identificaron 21 estudios (cinco prospectivos y 16 retrospectivos), con un total de 1066 ojos afectados por la DMRE neovascular resistente a un tratamiento previo con anti-VEGF (ranibizumab o bevacizumab) y cambiado a aflibercept. Los 21 estudios analizados en el MA, aunque los autores no lo mencionan en la publicación, tuvieron un diseño antes y después, es decir ninguno presentó un grupo control.

De los cinco estudios prospectivos, tres evaluaron solo a pacientes con falla a ranibizumab y dos evaluaron a pacientes con falla a ranibizumab o bevacizumab. Por otro lado, de los 16 estudios retrospectivos, solo uno evaluó a pacientes con falla únicamente a bevacizumab, los 15 estudios restantes evaluaron a pacientes con falla a ranibizumab o bevacizumab. Además, se debe tener en consideración que, los autores observaron que los criterios de elegibilidad y las definiciones de “refractario” y DMRE neovascular recurrente fueron variables entre los estudios.

Grosor del subcampo central (CST por sus siglas en inglés)

Entre los cinco estudios prospectivos, el CST fue medido luego de un seguimiento de tres meses en tres estudios, luego de seis meses en cinco estudios y luego de doce meses en un estudio. Los valores basales de CST fueron muy variables entre los estudios (rango de valores promedio: 202.1 a 448.4 μm). A los tres meses de seguimiento, dos de los tres estudios reportaron que el cambio promedio del CST fue estadísticamente significativo ($-38 \pm 12 \mu\text{m}$, $p < 0.05$ y $-127 \pm 134 \mu\text{m}$, $p < 0.001$). El tercer estudio reportó valores promedio de CST en la medición basal y en el seguimiento de $329.38 \pm 102.67 \mu\text{m}$ y $332.14 \pm 101.70 \mu\text{m}$, respectivamente. A los seis meses de seguimiento, los cinco estudios incluidos reportaron que la reducción promedio del CST fue estadísticamente significativa ($p > 0.05$). La media del cambio promedio en los cinco estudios fue de $-52.5 \mu\text{m}$ (rango: -25.2 a $-89.5 \mu\text{m}$). Finalmente, el único estudio que realizó seguimiento de 12 meses reportó reducción estadísticamente significativa del CST (CST basal = $329.38 \pm 102.67 \mu\text{m}$ versus CST a los 12 meses = $292.71 \pm 91.35 \mu\text{m}$; $p = 0.038$).

Dentro de los estudios retrospectivos, el CST fue evaluado luego de un seguimiento de tres meses en siete estudios, luego de seis meses en 10 estudios y luego de 12 meses en tres estudios. La media del CST basal promedio reportado en los 16 estudios fue de $326.15 \mu\text{m}$ y también hubo alta variabilidad entre los estudios (rango de valores promedio: $228.6 \mu\text{m}$ a $521 \mu\text{m}$). A los tres meses de seguimiento, seis de los siete

⁸ También conocido como grosor de la fovea, región ubicada en el centro de la mácula. La medición de esta región se realiza dividiendo la mácula con una cuadrícula tradicional del ETDRS que contiene tres anillos concéntricos de diámetros de 1, 3 y 6 mm, y dos retículas para dividir la mácula en nueve secciones. La medición del subcampo central consiste en la medición del círculo central de la cuadrícula ETDRS.

estudios reportaron reducción estadísticamente significativa del CST (cambio promedio = $-79.27 \mu\text{m}$; rango: -121.9 a $-16.0 \mu\text{m}$). A los seis meses de seguimiento, nueve de los diez estudios reportaron reducción estadísticamente significativa del CST (cambio promedio = $-48.1 \mu\text{m}$; rango: -180.0 a $-16.0 \mu\text{m}$). A los 12 meses de seguimiento, los tres estudios reportaron reducción estadísticamente significativa del CST (cambio promedio = $-93.1 \mu\text{m}$, rango no reportado).

Desprendimiento del epitelio pigmentario (DEP)

Este desenlace fue evaluado sólo en dos estudios prospectivos; ambos con tiempo de seguimiento de seis meses. El promedio basal del DEP fue $227.87 \mu\text{m}$ (rango $167 \mu\text{m}$ a $288.73 \mu\text{m}$). Ambos estudios reportaron disminución estadísticamente significativa del DEP (cambio promedio = $-60.52 \mu\text{m}$; rango: $-72.9 \mu\text{m}$ a $-43.13 \mu\text{m}$; $p < 0.05$).

Entre los estudios retrospectivos, el DEP fue evaluado luego de un seguimiento de tres meses en cuatro estudios y luego de seis meses en cuatro estudios. El promedio basal total del DEP fue de $280.64 \mu\text{m}$ (rango: $153 \mu\text{m}$ a $425.1 \mu\text{m}$). Los estudios que evaluaron el DEP a los tres meses de seguimiento reportaron una reducción estadísticamente significativa (cambio promedio = $-45.43 \mu\text{m}$; rango: $-101.00 \mu\text{m}$ a $-26.00 \mu\text{m}$; $p < 0.05$). Luego de seis meses de seguimiento, solo en tres estudios se reportó un cambio promedio estadísticamente significativo ($p < 0.05$); siendo la reducción promedio del DEP de $-80.17 \mu\text{m}$ (rango no reportado).

Agudeza Visual Mejor Corregida (AVMC)

Entre los estudios prospectivos, tres estudios evaluaron la AVMC utilizando la cartilla ETDRS a cuatro metros de distancia y dos estudios la evaluaron utilizando la escala LogMAR. El promedio basal de la AVMC en los estudios que utilizaron la ETDR fue de 64.83 letras ETDRS. Por otro lado, en los estudios que utilizaron la escala logMAR los promedios basales de la AVMC fueron 0.41 ± 0.37 logMAR y 0.42 ± 0.28 logMAR. Con respecto a la evaluación de la AVMC utilizando la cartilla ETDRS a cuatro metros de distancia, luego de seis meses de seguimiento, el cambio promedio fue de 4.14 letras ETDRS. No obstante, sólo dos estudios reportaron cambios estadísticamente significativos en el AVMC ($p < 0.001$). Con respecto a la evaluación de la AVMC en escala logMAR, ninguno de los estudios reportó cambios estadísticamente significativos en el AVMC. En un estudio se reportó que el cambio del AVMC luego de seis meses fue de 0.01 ± 0.09 ($p = 0.699$), mientras que en el otro estudio sólo se reportó el valor de la AVMC después de seis meses 0.42 ± 0.28 (valor p no reportado).

Dentro de los estudios retrospectivos, tres estudios evaluaron la AVMC con la cartilla ETDRS a cuatro metros de distancia, 12 estudios con la escala logMAR y uno con la cartilla de Snellen. Los estudios que evaluaron la AVMC con la cartilla ETDRS reportaron que las diferencias no fueron estadísticamente significativas a los tres y seis meses luego del cambio a aflibercept. El primer estudio reportó que el AVMC fue 42.3 ± 10.5 letras ETDRS ($p > 0.05$) a los tres meses de seguimiento y luego de seis meses de



seguimiento fue de 42.8 ± 10.0 letras ETDRS ($p > 0.05$). El segundo estudio reportó un cambio en el AVMC de $+1.9$ letras ETDRS ($p = 0.061$) a los tres meses de seguimiento; y en el tercer estudio los valores del AVMC fueron de 69.5 ± 11.3 letras ETDRS ($p < 0.05$). Entre los estudios que analizaron el AVMC en escala logMAR, un estudio reportó una mejora estadísticamente significativa en el AVMC luego de un mes de la primera inyección con aflibercept (valor del AVMC: 0.42 logMAR, $p = 0.03$), y dos estudios reportaron una mejora estadísticamente significativa de la AVMC luego de seis meses de seguimiento (valor del AVMC: 0.413 ± 0.071 log MAR, $p=0.036$; valor del AVMC: 0.47 ± 0.32 log MAR, $p = 0.004$). Los nueve estudios restantes reportaron que el cambio en la AVMC no fue estadísticamente significativo ($p > 0.05$), con resultados variables i.e. ganancias > 15 letras o pérdidas > 15 letras. Finalmente, el estudio que midió la AVMC con la cartilla de Snellen también reportó que el cambio en la AVMC fue no estadísticamente significativo ($p > 0.05$); con medidas del AVMC luego de tres meses de seguimiento de 20/25 (paciente 1) y 20/20 (paciente 2).

Eventos adversos

En general, los autores de la RS indican que los eventos adversos oculares fueron raros en todos los estudios. Los estudios prospectivos reportaron los siguientes eventos adversos: progresión de la catarata, progresión de la atrofia geográfica, fibrilación atrial, muerte relacionada a complicaciones de la leucemia, trombosis, espondilolistesis, gastritis y neumonía, entre otros. Por otro lado, los estudios retrospectivos reportaron: un caso de endoftalmitis (resuelta subsecuentemente), hemorragias submaculares en cuatro ojos, y un caso con incremento en la presión intraocular. Ninguno de los estudios retrospectivos reportó eventos adversos sistémicos.

Finalmente, los autores de la RS concluyen que, los estudios muestran una respuesta anatómica estadísticamente significativa (CST y DEP) después del cambio a aflibercept: pero que, a pesar de ello estas mejoras anatómicas no se traducen en una mejora funcional de la AVMC. Además, establecen que se necesitan estudios más grandes y con un seguimiento más prolongado para determinar si estas ganancias anatómicas y los hallazgos de agudeza visual pueden mantenerse en el tiempo.

Empeslidis et al., 2019. “How Successful is Switching from Bevacizumab or Ranibizumab to Aflibercept in Age-Related Macular Degeneration? A Systematic Overview” (Empeslidis et al. 2019)

El objetivo de esta RS sin MA fue revisar críticamente el éxito del cambio de un anti-VEGF a aflibercept en pacientes con DMRE neovascular refractaria o recurrente. Los autores realizaron una búsqueda de la literatura en Cochrane Library y MEDLINE de estudios publicados entre julio del 2013 y agosto del 2018, sólo en inglés. Se incluyeron estudios que evaluaron pacientes con DMRE neovascular, tratados previamente con inyecciones intravítreas de 0.5 mg de ranibizumab, 1.25 mg de bevacizumab o ambas,

y que fueron cambiados a aflibercept debido a persistencia de líquido intraretinal subretinal determinado por OCT. Se excluyeron estudios con tamaños de muestra < 10 ojos y periodo de seguimiento < 6 meses.

Resultados

Se analizaron 45 estudios (15 prospectivos y 30 retrospectivos) que evaluaron el cambio a aflibercept. Solo un estudio prospectivo y uno retrospectivo tuvieron grupo de comparación. No obstante, en ambos el tratamiento inicial fue con ranibizumab (diferente al escenario de interés del presente dictamen). Del total de estudios, uno retrospectivo y uno prospectivo evaluaron el cambio de bevacizumab a aflibercept. Los criterios de inclusión y exclusión de los estudios incluidos en la RS fueron altamente heterogéneos (e.g. frecuencia y duración de la terapia previa). No se reportaron resultados agregados, solo se describieron los resultados de cada estudio.

Estudios prospectivos

En los 15 estudios prospectivos analizados el periodo de seguimiento fue de entre 6 a 24 meses. En total, nueve estudios hallaron diferencias estadísticamente significativas en las mediciones antes y después del AVMC y en desenlaces relacionados con el grosor retinal central o grosor macular. Los autores describen que, un estudio que analizó el cambio de bevacizumab a aflibercept, reportó una mejora pequeña pero estadísticamente significativa en la AVMC luego de 28 semanas (de 60.3 a 63.1 letras ETDRS; $p = 0.02$), y una reducción significativa del CST (de 409 a 277 μm ; $p = 0.0002$). Por otro lado, un estudio que analizó el cambio de ranibizumab a aflibercept, reportó un incremento significativo de la AVMC luego de 12 meses de seguimiento en 22 ojos (de 45.0 a 59.0 letras ETDRS; $p < 0.001$), y una reducción significativa en el CST (de 400 a 304 μm ; $p = 0.003$). Asimismo, los siete estudios restantes mostraron mejoras significativas en la AVMC, el CST, y el grosor macular (un estudio) luego del cambio de ranibizumab y/o bevacizumab a aflibercept.

En el resto de los estudios, que no reportaron diferencias en la AVMC, cinco encontraron mejoras estadísticamente significativas en términos del grosor macular. Los autores describen un estudio que evaluó pacientes con DMRE neovascular recalcitrante, tratados con ranibizumab antes del cambio a aflibercept, reportó, luego de seis meses, una reducción de 23.6 μm en el CST ($p = 0.018$). Adicionalmente, en el único ECA analizado, que evaluó el cambio de ranibizumab a aflibercept, no se observaron diferencias estadísticamente significativas en la AVMC, en comparación con continuar con ranibizumab.

En relación con el DEP, de los cuatro estudios que analizaron este desenlace, tres mostraron mejoras estadísticamente significativas al cambiar a aflibercept (de 347 a 288 μm , $p < 0.001$, de 288 a 248 μm , $p = 0.002$; reducción del -43.9 μm , $p < 0.001$). En contraste, un estudio no encontró cambios en el volumen del DEP (-0.07 mm^3 , $p =$

0.345), luego de 12 meses de seguimiento del cambio de ranibizumab o bevacizumab a aflibercept.

El desenlace de calidad de vida fue analizado en un solo estudio prospectivo, empleando The National Eye Institute Visual Functioning Questionnaire 25 (NEI VFQ-25). Los autores de la RS sin MA mencionan que los puntajes de este cuestionario, luego de un año del cambio a aflibercept, mejoraron significativamente, y que estos puntajes estuvieron correlacionados con los cambios significativos en la AVMC, pero no con el CST.

Estudios retrospectivos

En los 30 estudios retrospectivos, el periodo mínimo de seguimiento fue de 6 meses y el máximo fue de 38 meses. En general, nueve estudios mostraron diferencias estadísticamente significativas en la AVMC antes y después del cambio a aflibercept. De ellos, cinco estudios reportaron, mejoras estadísticamente significativas en la AVMC y en el grosor macular. Los autores describen, que un estudio que evaluó pacientes refractarios a bevacizumab y ranibizumab reportó una mejora significativa de la AVMC de 0.081 logMAR ($p < 0.001$) y una reducción significativa del CST de 24.9 μm ($p < 0.001$), luego de seis meses de seguimiento. Además, un estudio reportó una mejora estadísticamente significativa en la AVMC (de +4.5 letras, $p = 0.0003$), luego de 16 meses de seguimiento, pero no analizó el grosor macular. Los autores también encontraron un estudio que analizó pacientes con y sin hiperpermeabilidad vascular coroidea (HVC), encontrando diferencias significativas en la AVMC (de 0.32 a 0.14, logMAR, $p = 0.0001$), y el grosor macular (de 273 a 161, $p < 0.0002$) en el grupo sin HVC; y en el grupo con HVC no se hallaron diferencias en la AVMC (de 0.21 a 0.19 logMAR, p no sig.), pero sí en el grosor macular (de 316 a 157 μm , $p = 0.0037$). Adicionalmente, hubo un estudio que reportó una reducción estadísticamente significativa en la AVMC. En este estudio se analizó el cambio de ranibizumab o bevacizumab a aflibercept, y los resultados, luego de tres años del cambio de anti-VEGF, mostraron que el AVMC pasó de 56.5 a 50.3 letras ($p < 0.001$). En el único estudio retrospectivo que consideró un grupo control se observó una mejora a los dos, tres y cinco meses de seguimiento, sin embargo, luego de seis meses de tratamiento no se encontraron mejoras en AVMC.

Por otro lado, 21 estudios no encontraron mejoras en la AVMC, de ellos 15 reportaron mejoras en desenlaces anatómicos y los seis restantes no encontraron mejoras ni en la agudeza visual ni en el grosor macular. Los autores describieron los resultados de uno de estos estudios, en el que, después de 12 meses del cambio de bevacizumab a aflibercept, no observaron mejoras en la AVMC (de 63.7 a 63.3 letras ETDRS, pero sí una mejora estadísticamente significativa en el CST (de 271 a 242 μm , $p < 0.001$).

El DEP fue analizado en seis estudios, de los cuales cinco estudios mostraron mejoras significativas luego del cambio a aflibercept. Y en el estudio restante, se reportó una

reducción significativa en la altura del DEP, pero no del ancho del DEP, luego de 12 meses del cambio de ranibizumab a aflibercept.

Finalmente, los autores indican que su revisión mostró un beneficio anatómico luego del cambio de un anti-VEGF a aflibercept, en términos del CST, grosor macular y DEP. Sin embargo, los resultados sobre el cambio en la AVMC fueron inconsistentes. En ese sentido, el 31.1 % de estudios analizados reportaron mejoras en las mediciones de la AVMC, el 62.2 % de los estudios reportó que no hubo cambio en la AVMC, y el 4.4 % reportó empeoramiento de la AVMC, al comparar las mediciones antes y después de cambio a aflibercept. Los autores, además, mencionan que la inconsistencia de los resultados se debió a diferencias en las características basales de las cohortes, el criterio diagnóstico de “no respuesta” y los protocolos de tratamientos previos. Finalmente, los autores, concluyeron que se requieren de ensayos prospectivos grandes con apropiados brazos control que permitan determinar el potencial beneficio del cambio entre agentes anti-VEGF en DMRE neovascular refractaria.



V. DISCUSIÓN

El presente dictamen recoge la mejor evidencia científica disponible hasta agosto del 2021 sobre la eficacia y seguridad de aflibercept, para el tratamiento de pacientes con DMRE neovascular, que presentan disminución de la agudeza visual y mantenimiento o incremento del grosor macular, a pesar de estar recibiendo tratamiento con bevacizumab. Los desenlaces de interés fueron: cambio de la agudeza visual, cambio del grosor macular, calidad de vida, eventos adversos y mortalidad.

EsSalud, dentro de su Petitorio Farmacológico, cuenta con bevacizumab para el tratamiento de pacientes con DMRE neovascular desde el año 2015. Sin embargo, existen pacientes que persisten con disminución de la agudeza visual e incremento o mantenimiento del grosor macular, pese al tratamiento con bevacizumab. Los especialistas de EsSalud indicaron que, en la población objetivo del presente dictamen, se sigue aplicando bevacizumab, aunque ya no esté siendo efectivo en retrasar el deterioro o la progresión de la DMRE neovascular (objetivos terapéuticos del tratamiento de la DMRE neovascular) porque, de lo contrario, la progresión de la DMRE podría acelerarse. Por esta razón, el uso de bevacizumab en estos pacientes es considerada como la mejor terapia de soporte.

En la búsqueda de la literatura científica se identificaron tres GPC (NICE 2018; SERV 2014, Androudi et al. 2016), una ETS (CADTH 2016a), una RS con MA de estudios observacionales (Spooner et al. 2017) y una publicación con resultados a largo plazo (cuatro años) de un ensayo clínico sin grupo control (Spooner et al. 2019). No se identificaron ECA fase III que evalúen la eficacia y seguridad de aflibercept en la población objetivo del presente dictamen.

Con respecto a las GPC identificadas, las recomendaciones de NICE y SERV no incluyen el uso de una segunda línea de tratamiento con otro anti-VEGF, luego de la falla o no respuesta al tratamiento con un anti-VEGF. Específicamente, si los pacientes presentan progresión severa de la pérdida de agudeza visual a pesar del tratamiento con un anti-VEGF, NICE recomienda considerar detener el tratamiento con anti-VEGF. La guía de NICE solo considera el cambio de un anti-VEGF por otro, si existieran motivos de practicidad (e.g. régimen de tratamiento acorde a las preferencias del paciente); mencionando también que es muy probable que los beneficios clínicos de dicho cambio sean limitados. En otras palabras, de acuerdo con las recomendaciones de NICE, el cambio a otro anti-VEGF no es una alternativa de tratamiento para los pacientes que presentan falla o no responden al tratamiento con un primer anti-VEGF.

Por otro lado, la guía de SERV recomienda considerar el uso de una terapia combinada en aquellos pacientes que no responden al tratamiento inicial con un anti-VEGF. Esta terapia combinada consideraría el uso de un anti-VEGF más otro tipo de terapia (e.g., terapia fotodinámica, corticoides intravítreos, braquiterapia intravítrea con estroncio-90). Aun así, la SERV señala que la terapia combinada ayudaría a reducir el número de



inyecciones del anti-VEGF, pero menciona que el efecto sobre la agudeza visual sería similar al de la monoterapia con el anti-VEGF. Esto, sumado a la escasa evidencia disponible sobre las terapias combinadas y el bajo nivel de evidencia de las mismas; impide que se tomen a las terapias combinadas como una alternativa de tratamiento para los pacientes DMRE neovascular que presentan falla al tratamiento con un anti-VEGF. En consecuencia, el cambio a otro anti-VEGF no se encuentra entre las recomendaciones de SERV para el tratamiento de pacientes que presentan falla o no responden al tratamiento con un primer anti-VEGF. No obstante, las terapias combinadas recomendadas tampoco tienen evidencia sólida que las sustente ni ofrecen beneficios relevantes desde la perspectiva del paciente; por lo que tampoco podrían considerarse como una alternativa de tratamiento para la población objetivo del presente dictamen.

Adicionalmente, los especialistas de EsSalud refieren que la recomendación de la guía de SERV presenta limitaciones que dificultan su consideración en la toma de decisión del presente dictamen. Los especialistas señalan que, en la actualidad, la terapia fotodinámica ha sido limitada a variantes como la vasculopatía coroidea polipoide. Respecto a la recomendación de uso de anti-VEGF en combinación con esteroides, los especialistas indican que, en la actualidad, esta terapia no se emplea para la DMRE; pero sí puede ser utilizada para edema macular diabético o edema macular secundario a obstrucción venosa retinal. Esto se condice con lo señalado en la GPC para el diagnóstico y tratamiento del DMRE elaborada por IETSI-EsSalud, en la cual se brindan recomendaciones en contra del uso de la terapia fotodinámica y de corticoides intravítreos, como tratamientos adyuvantes, en pacientes con DMRE de tipo neovascular (IETSI 2019). Así, las terapias combinadas recomendadas en la guía de SERV no podrían considerarse una opción de tratamiento para la población objetivo del presente dictamen.



Asimismo, se identificó una guía de consenso publicada por Androudi et al., 2016, la cual, a pesar de no tener un buen rigor metodológico, ha sido incluida por ser considerada de referencia dentro del servicio de oftalmología del hospital que solicitó la presente evaluación. Esta guía no presenta recomendaciones *per se*, en torno a la población objetivo del presente dictamen; no obstante, incluye un flujograma de manejo para pacientes con sospecha de no respuesta, luego del tratamiento con un anti-VEGF. En este flujograma se considera el cambio de tratamiento a otro anti-VEGF. La evidencia en la cual se apoya este flujograma proviene de estudios de tipo “series de casos”, los cuales están entre los diseños de estudio con menor nivel de evidencia. Adicionalmente, los autores de esta guía mencionan los resultados del estudio CATT, el cual considera que los pacientes también podrían beneficiarse de seguir con el mismo anti-VEGF; lo cual es opuesto a lo señalado en el flujograma. Por lo tanto, se observa que la evidencia que apoya el flujograma es de bajo nivel y contradictoria.

Con respecto a la ETS de CADTH, esta realizó un reporte de recomendaciones con respecto al uso de anti-VEGF en enfermedades de la retina, incluyendo DMRE. En este reporte, CADTH recomienda el uso de ranibizumab o aflibercept en el tratamiento de



pacientes que no responden a bevacizumab. Esta recomendación se basa en los resultados de dos MA en red elaborados por CADTH (uno para evaluar eficacia y otro para evaluar el impacto económico). Ambos MA se realizaron con estudios que evaluaron el uso de aflibercept, ranibizumab, y bevacizumab en pacientes que no habían recibido un tratamiento con anti-VEGF. Esto quiere decir que no hay correspondencia entre la población de la recomendación (pacientes que no responden al anti-VEGF, bevacizumab) y la de los estudios que sustentan dicha recomendación (pacientes sin tratamiento con anti-VEGF). Por ello, la recomendación de CADTH a favor del uso de aflibercept en pacientes que no responde a bevacizumab debe ser tomada con cautela.

Con respecto a la agudeza visual evaluada en la RS con MA de Spooner et al., no se observaron cambios en la AVMC, lo cual sugiere que los pacientes no experimentaron una mayor pérdida de la agudeza visual. Aun así, debe tomarse en cuenta que esto podría deberse al corto periodo de seguimiento o a la alta heterogeneidad en las características de los estudios incluidos en el MA (e.g. criterios diagnósticos, esquemas de tratamiento). En consecuencia, es posible que este resultado sea diferente en estudios con mayor tiempo de seguimiento y/o mayor tamaño de muestra. Sobre la disminución del grosor macular, esto podría significar una mejoría con respecto al daño estructural causado en la mácula por la DMRE neovascular. Finalmente, debe tomarse en cuenta que las limitaciones de los estudios incluidos en esta RS (e.g. la ausencia de grupo de comparación; la mayoría de tipo retrospectivo; heterogeneidad en las definiciones de “no respondedores”, “refractarios”, “resistentes”, y en los esquemas de tratamiento) introducen riesgo de sesgo; afectando la validez de los resultados e impidiendo atribuir una relación causal entre los resultados reportados (preservación de la agudeza visual y reducción del grosor macular) y el cambio del anti-VEGF.

La reducción del grosor macular reportada en la RS con MA de Spooner et al., sugiere que el uso de aflibercept podría disminuir los efectos negativos de la progresión de la DMRE neovascular, en la población de interés del dictamen. La DMRE neovascular se caracteriza por el crecimiento de vasos (neovascularización) anormales que generan filtraciones en la mácula y causan alteraciones en la visión central del paciente. Por lo tanto, la disminución en el grosor macular podría traducirse en la reducción de los efectos destructivos de la DMRE neovascular en la estructura de la mácula y en la reducción de la progresión de esta enfermedad. No obstante, a la fecha no existe evidencia sólida que correlacione la disminución del grosor macular con la mejora o el mantenimiento de la agudeza visual; siendo esta un desenlace clínico de relevancia desde la perspectiva del paciente.

Sobre la seguridad, los autores de la RS con MA de Spooner et al. solo indicaron que el reporte de eventos adversos sistémicos y oculares fue bajo. Algunos de los eventos adversos oculares reportados fueron: endoftalmitis, cataratas o cambios en el cristalino, atrofia geográfica, hemorragia subretinal y submacular, e incremento de la presión intraocular.

Los resultados observados en el ensayo clínico, sin grupo de comparación, publicado por Spooner et al., 2019 van en línea con lo observado en la RS de Spooner et al., 2017. Aunque tiene importantes limitaciones que afectan la validez de los resultados y no permiten establecer una relación causal entre el uso de aflibercept y los resultados observados, presenta un mayor tiempo de seguimiento (cuatro años de seguimiento) al evaluado en la RS de Spooner et al., 2017. Así, luego de estos cuatro años de seguimiento, se siguió observando mantenimiento de la agudeza visual y mejora del grosor macular. Esto sugiere que el uso de aflibercept sí podría evitar la progresión de la MDRE neovascular.

Adicionalmente, la versión preliminar del presente dictamen fue compartida con el médico especialista en oftalmología, Dr. Javier Cáceres del Carpio, quien recomendó agregar cuatro publicaciones: dos RS sin MA (Lazzeri et al. 2015; Empeplidis et al. 2019), la GPC de Androudi et al., 2016, y una RS con MA (Spooner et al. 2017). Las dos primeras (las RS de Lazzeri et al. 2015 y Empeplidis et al. 2019) fueron incluidas dentro de la sección de evidencia sugerida por especialista; y las dos últimas (la GPC de Androudi et al. 2016 y la RS con MA de Spooner et al. 2017) ya habían sido incluidas en el presente dictamen. Así, las RS de Lazzeri et al. 2015 y Empeplidis et al. 2019 coinciden en que luego del cambio de bevacizumab o ranibizumab a aflibercept, se observó mejoría en los desenlaces anatómicos (DEP, grosor macular, CST); pero no se observaron cambios en la agudeza visual. Estos resultados también son consistentes con lo reportado en la RS con MA de Spooner et al., 2017 y los resultados a largo plazo publicados por Spooner et al., 2019, pero también tienen las mismas limitaciones. Por lo tanto, no es posible asegurar que los resultados observados se deban al uso de aflibercept. Por ello, los autores de dichas RS concluyen que se necesitan estudios más grandes, con un grupo control, que permitan determinar los beneficios a largo plazo del cambio de un anti-VEGF a otro, como aflibercept, en pacientes con DMRE neovascular resistente o refractaria.

Después de todo lo mencionado, podemos decir que a la fecha no existe evidencia de alto nivel sobre el uso de aflibercept como opción de tratamiento en pacientes que no responden a bevacizumab. No obstante, se toma en consideración que i) la DMRE es una enfermedad crónica, degenerativa y una de las principales causas de ceguera irreversible; lo cual impacta negativamente en la vida cotidiana y laboral de los pacientes y ii) que en la institución no existe una alternativa terapéutica para aquellos con falla al tratamiento con bevacizumab, el cual si bien se sigue aplicado pasa a ser una mejor terapia de soporte, colocando a la población de interés en una situación de vacío terapéutico. En este contexto, la evidencia identificada, aunque de bajo nivel, sugiere que el uso de aflibercept podría contribuir con el objetivo terapéutico de la DMRE: mantener la agudeza visual, evitando su deterioro, así como disminuir el grosor macular por medio de la disminución del líquido exudativo en la retina. Es decir, que existe una duda razonable sobre un posible beneficio en el cambio a otro anti-VEGF que podría tener un impacto significativo en la calidad de vida del paciente.

VI. CONCLUSIONES

- El objetivo del presente dictamen es evaluar la eficacia y seguridad de aflibercept, en comparación con bevacizumab, para el tratamiento de pacientes con DMRE neovascular, con disminución de la agudeza visual y mantenimiento o incremento del grosor macular, luego del tratamiento con bevacizumab.
- En la búsqueda de la literatura científica se identificaron tres GPC (NICE 2018; SERV 2014; Androudi et al. 2016), una ETS (CADTH 2016b), una RS con MA de estudios sin grupo control (Kimberly Spooner et al. 2017), y un ensayo clínico sin grupo control (K. Spooner et al. 2019).
- Las guías de NICE y SERV no consideran dentro de sus recomendaciones el uso de una segunda línea de tratamiento con otro anti-VEGF, luego de falla o no respuesta al tratamiento con un anti-VEGF y por su parte la GPC de conceso de Androudi et al. presenta un flujograma donde se considera el cambio de tratamiento a otro anti-VEGF en pacientes con sospecha de no respuesta luego de tratamiento con un anti-VEGF. No obstante, la evidencia que apoya el flujograma es de bajo nivel y contradictoria.
- La ETS de CADTH concluyó que aflibercept puede ser usado como tratamiento en pacientes con DMRE neovascular cuya AVMC no mejoró al menos 15 letras ETDRS luego de tres a seis meses de tratamiento con bevacizumab. No obstante, esta recomendación se basó en estudios que no analizaron pacientes que recibieron tratamiento con un anti-VEGF.
- La RS con MA de Spooner et al. reportó que los pacientes con DMRE neovascular y falla al tratamiento con anti-VEGF que cambiaron el tratamiento a aflibercept redujeron el grosor macular con un mantenimiento de la AVMC (hasta 12 meses después del cambio de tratamiento). Los resultados observados del ensayo sin grupo control publicado por Spooner et al. en el 2019 con un seguimiento de cuatro años van en línea con lo observado en la RS de Spooner et al. 2017. No obstante, las limitaciones de los estudios incluidos en el MA y del ensayo de Spooner et al. del 2019 impiden afirmar que los resultados observados en la AVMC y el grosor macular se deban al uso de aflibercept.
- El contexto de vacío terapéutico en una enfermedad que impacta fuertemente en la calidad de vida de los pacientes, y los resultados observados de manera consistente en la evidencia identificada, aunque de bajo nivel, generan una duda razonable sobre el posible rol del cambio a otro anti-VEGF, en pacientes no respondedores, en lograr el objetivo terapéutico de la DMRE neovascular (reducir la progresión de la enfermedad), al mantener la agudeza visual y reducir el grosor macular.



- Por lo expuesto, el IETSI aprueba el uso de aflibercept en pacientes con DMRE de tipo neovascular, con disminución de la agudeza visual y mantenimiento o incremento del grosor macular, luego del tratamiento con bevacizumab, según lo establecido en el Anexo N°1. La vigencia del presente dictamen preliminar es de un año a partir de la fecha de publicación. Así, la continuación de dicha aprobación estará sujeta a la evaluación de los resultados obtenidos y de mayor evidencia que pueda surgir en el tiempo.



VII. RECOMENDACIONES


Luego de utilizar el producto farmacéutico aflibercept, se recomienda realizar un seguimiento cercano a los pacientes tratados con este medicamento. Los médicos tratantes deben de llevar un registro sistemático de los resultados clínicos y reportar estos resultados al Comité Farmacoterapéutico correspondiente y al IETSI-EsSalud, según lo especificado en la Directiva N° 003-IETSI-ESSALUD-2016. Cada informe debe incorporar la siguiente información:

Los desenlaces clínicos que reportar por paciente (según Anexo N° 1) son:

- Agudeza visual medido con agujero estenopecico, empleando la cartilla de Snellen.
- Grosor macular por tomografía de coherencia óptica (especificando el equipo usado para la medición).
- Reporte de sospecha de eventos adversos (de corresponder).



VIII. REFERENCIAS BIBLIOGRÁFICAS




Amoaku, W M, U Chakravarthy, R Gale, M Gavin, F Ghanchi, J Gibson, S Harding, et al. 2015. «Defining response to anti-VEGF therapies in neovascular AMD». *Eye* 29 (6): 721-31. <https://doi.org/10.1038/eye.2015.48>.

Androudi, Sofia, Anna Dastiridou, Nikolaos Pharmakakis, Maria Stefaniotou, Christos Kalogeropoulos, Chrysanthos Symeonidis, Alexandros Charonis, y Miltiadis Tsilimbaris. 2016. «Guidelines for the Management of Wet Age-Related Macular Degeneration: Recommendations from a Panel of Greek Experts». *Advances in Therapy* 33 (5): 715-26. <https://doi.org/10.1007/s12325-016-0332-7>.

Arroyo, Jorge G. 2021. «Age-related macular degeneration: Treatment and prevention - UpToDate». En .

Aslankurt, Murat, Lokman Aslan, Adnan Aksoy, Burak Erden, y Osman Cekiç. 2013. «The Results of Switching between 2 Anti-VEGF Drugs, Bevacizumab and Ranibizumab, in the Treatment of Neovascular Age-Related Macular Degeneration». *European Journal of Ophthalmology* 23 (4): 553-57. <https://doi.org/10.5301/ejo.5000268>.


Augustin, Albert J., Stephan Puls, y Indre Offermann. 2007. «Triple Therapy for Choroidal Neovascularization Due to Age-Related Macular Degeneration: Verteporfin PDT, Bevacizumab, and Dexamethasone». *Retina (Philadelphia, Pa.)* 27 (2): 133-40. <https://doi.org/10.1097/IAE.0b013e3180323de7>.



Avila, M. P., M. E. Farah, A. Santos, J. P. Duprat, B. W. Woodward, y J. Nau. 2009. «Twelve-Month Short-Term Safety and Visual-Acuity Results from a Multicentre Prospective Study of Epiretinal Strontium-90 Brachytherapy with Bevacizumab for the Treatment of Subfoveal Choroidal Neovascularisation Secondary to Age-Related Macular Degeneration». *The British Journal of Ophthalmology* 93 (3): 305-9. <https://doi.org/10.1136/bjo.2008.145912>.

Bakall, B., J.C. Folk, H.C. Boldt, E.H. Sohn, E.M. Stone, S.R. Russell, y V.B. Mahajan. 2013. «Aflibercept Therapy for Exudative Age-Related Macular Degeneration Resistant to Bevacizumab and Ranibizumab». *American Journal of Ophthalmology* 156 (1): 15-22.e1. <https://doi.org/10.1016/j.ajo.2013.02.017>.

CADTH, Canadian Agency for Drugs and Technologies in Health. 2014. «Canadian Drug Expert Committee Final Recommendation Aflibercept (Eylea – Bayer Inc.) Indication: Wet Age-related Macular Degeneration».



CADTH, Canadian Agency for Drugs and Technologies in Health. 2016a. «Anti-Vascular Endothelial Growth Factor Drugs for the Treatment of Retinal Conditions — Recommendations Report».

CADTH, Canadian Agency for Drugs and Technologies in Health. 2016b. «CADTH THERAPEUTIC REVIEW Anti-Vascular Endothelial Growth Factor Drugs for the Treatment of Retinal Conditions», 217.

CADTH, Canadian Agency for Drugs and Technologies in Health. 2017. «CADTH Rapid Response Report: Summary with Critical Appraisal Lanreotide for the Treatment of Neuroendocrine Tumours: A Review of Clinical Effectiveness, Cost- Effectiveness, and Guidelines».

Campos, Betty, Amelia Cerrate, Enrique Montjoy, Víctor Dulanto Gomero, César Gonzales, Aldo Tecse, Andrés Pariamachi, et al. 2014. «Prevalencia y causas de ceguera en Perú: encuesta nacional». *Rev Panam Salud Publica*, 7.

Chan, Annie, Jay S. Duker, Tony H. Ko, James G. Fujimoto, y Joel S. Schuman. 2006. «Normal Macular Thickness Measurements in Healthy Eyes Using Stratus Optical Coherence Tomography». *Archives of ophthalmology* 124 (2): 193-98. <https://doi.org/10.1001/archophth.124.2.193>.

Cho, Hyung, Chirag P. Shah, Marissa Weber, y Jeffrey S. Heier. 2013. «Aflibercept for Exudative AMD with Persistent Fluid on Ranibizumab and/or Bevacizumab». *The British Journal of Ophthalmology* 97 (8): 1032-35. <https://doi.org/10.1136/bjophthalmol-2013-303344>.

Chong, Elaine W.-T., Andreas J. Kreis, Tien Y. Wong, Julie A. Simpson, y Robyn H. Guymer. 2008. «Alcohol Consumption and the Risk of Age-Related Macular Degeneration: A Systematic Review and Meta-Analysis». *American Journal of Ophthalmology* 145 (4): 707-15. <https://doi.org/10.1016/j.ajo.2007.12.005>.

Christen, W. G., R. J. Glynn, J. E. Manson, U. A. Ajani, y J. E. Buring. 1996. «A Prospective Study of Cigarette Smoking and Risk of Age-Related Macular Degeneration in Men». *JAMA* 276 (14): 1147-51.

Couch, Steven M., y Sophie J. Bakri. 2011. «Review of Combination Therapies for Neovascular Age-Related Macular Degeneration». *Seminars in Ophthalmology* 26 (3): 114-20. <https://doi.org/10.3109/08820538.2011.577130>.

Das, R. A., A. Romano, F. Chiosi, M. Menzione, y M. Rinaldi. 2011. «Combined Treatment Modalities for Age Related Macular Degeneration». *Current Drug Targets* 12 (2): 182-89. <https://doi.org/10.2174/138945011794182719>.

DIGEMID, Dirección General de Medicamentos Insumos y Drogas. 2018. «Petitorio Nacional Único de Medicamentos Esenciales - 2018». 2018. <http://www.digemid.minsa.gob.pe/Main.asp?seccion=991>.

DIGEMID, Dirección General de Medicamentos Insumos y Drogas. 2020. «Registro Sanitario de Productos Farmacéuticos». 2020. <http://www.digemid.minsa.gob.pe/ProductosFarmaceuticos/principal/pages/Default.aspx>.

Dvorak, Harold F. 2002. «Vascular Permeability Factor/Vascular Endothelial Growth Factor: A Critical Cytokine in Tumor Angiogenesis and a Potential Target for Diagnosis and Therapy». *Journal of Clinical Oncology: Official Journal of the American Society of Clinical Oncology* 20 (21): 4368-80. <https://doi.org/10.1200/JCO.2002.10.088>.

Eadie, J.A., J.L. Gottlieb, M.S. Ip, B.A. Blodi, R.P. Danis, S.R. Chandra, T.M. Nork, M.M. Altaweel, y B.S. Stern-Hogan. 2014. «Response to Aflibercept in Patients with Persistent Exudation despite Prior Treatment with Bevacizumab or Ranibizumab for Age-Related Macular Degeneration». *Ophthalmic Surgery Lasers and Imaging Retina* 45 (5): 394-97. <https://doi.org/10.3928/23258160-20140909-03>.

Ehlken, C, S Jungmann, D Böhringer, H T Agostini, B Junker, y A Pielen. 2014. «Switch of anti-VEGF agents is an option for nonresponders in the treatment of AMD». *Eye* 28 (5): 538-45. <https://doi.org/10.1038/eye.2014.64>.

Elshout, Mari, Margriet I. van der Reis, Carroll A. B. Webers, y Jan S. A. G. Schouten. 2014. «The Cost-Utility of Aflibercept for the Treatment of Age-Related Macular Degeneration Compared to Bevacizumab and Ranibizumab and the Influence of Model Parameters». *Graefe's Archive for Clinical and Experimental Ophthalmology = Albrecht Von Graefes Archiv Fur Klinische Und Experimentelle Ophthalmologie* 252 (12): 1911-20. <https://doi.org/10.1007/s00417-014-2641-3>.

EMA, European Medicines Agency. 2021. «SUMMARY OF PRODUCT CHARACTERISTICS: Eylea». https://www.ema.europa.eu/en/documents/product-information/sprycel-epar-product-information_en.pdf.



Empeglidis, Theodoros, Matthew Storey, Theodoros Giannopoulos, Vassileios Konidaris, Paris G. Tranos, Evangelia S. Panagiotou, Irini C. Voudouragkaki, y Anastasios G. Konstas. 2019. «How Successful is Switching from Bevacizumab or Ranibizumab to Aflibercept in Age-Related Macular Degeneration? A Systematic Overview». *Advances in Therapy* 36 (7): 1532-48. <https://doi.org/10.1007/s12325-019-00971-0>.

FDA, Food and Drug Administration. 2021. «HIGHLIGHTS OF PRESCRIBING INFORMATION: Eylea». https://www.accessdata.fda.gov/drugsatfda_docs/label/2021/125387s069lbl.pdf.

Flaxel, Christina J., Ron A. Adelman, Steven T. Bailey, Amani Fawzi, Jennifer I. Lim, G. Atma Vemulakonda, y Gui-shuang Ying. 2019. «Age-Related Macular Degeneration Preferred Practice Pattern®». *Ophthalmology*, septiembre. <https://doi.org/10.1016/j.ophtha.2019.09.024>.

Gehrs, Karen M., Don H. Anderson, Lincoln V. Johnson, y Gregory S. Hageman. 2006. «Age-related macular degeneration—emerging pathogenetic and therapeutic concepts». *Annals of medicine* 38 (7): 450-71. <https://doi.org/10.1080/07853890600946724>.

Geus, Stefan J. R. de, Martine J. Jager, Gré P. M. Luyten, y Greet Dijkman. 2013. «Shifting Exudative Age-Related Macular Degeneration Patients to Ranibizumab after Insufficient Response to Bevacizumab». *Acta Ophthalmologica* 91 (5): e411-413. <https://doi.org/10.1111/aos.12090>.

Heier, Jeffrey S., David M. Brown, Victor Chong, Jean-Francois Korobelnik, Peter K. Kaiser, Quan Dong Nguyen, Bernd Kirchhof, et al. 2012. «Intravitreal Aflibercept (VEGF Trap-Eye) in Wet Age-Related Macular Degeneration». *Ophthalmology* 119 (12): 2537-48. <https://doi.org/10.1016/j.ophtha.2012.09.006>.

Ho, Vincent Y., Steven Yeh, Timothy W. Olsen, Chris S. Bergstrom, Jiong Yan, Blaine E. Cribbs, y G. Baker Hubbard. 2013. «Short-Term Outcomes of Aflibercept for Neovascular Age-Related Macular Degeneration in Eyes Previously Treated with Other Vascular Endothelial Growth Factor Inhibitors». *American Journal of Ophthalmology* 156 (1): 23-28.e2. <https://doi.org/10.1016/j.ajo.2013.02.009>.

IETSI, Instituto de Evaluación de Tecnologías en Salud e Investigación. 2019. «Guía de Práctica Clínica para el Diagnóstico y Tratamiento de la Degeneración Macular Relacionada a la Edad».

IETSI-EsSalud, Instituto de Evaluación de Tecnologías en Salud e Investigación. 2017. «Eficacia y seguridad de ranibizumab comparado con bevacizumab para el tratamiento de pacientes con degeneración macular relacionada a la edad (DMRE) de tipo neovascular. Dictamen Definitivo de Evaluación de Tecnología Sanitaria N° 001— SDEPFyOTS-DETS-IETSI-2017». Lima-Perú. http://www.essalud.gob.pe/ietsi/pdfs/directivas/DICT_001_SDEPFYOTS_DETS_2017_def.pdf.

IETSI-EsSalud, Instituto de Evaluación de Tecnologías en Salud e Investigación. 2020. «Petitorio Farmacológico de ESSALUD Actualizado hasta Resolución N° 057-IETSI-ESSALUD-2020». 2020. http://www.essalud.gob.pe/ietsi/eval_prod_farm_otros_normatv.html.

Jager, Rama D., William F. Mieler, y Joan W. Miller. 2009. «Age-Related Macular Degeneration». Review-article. [Http://Dx.Doi.Org/10.1056/NEJMra0801537](http://Dx.Doi.Org/10.1056/NEJMra0801537). Massachusetts Medical Society. World. 6 de junio de 2009. <https://doi.org/10.1056/NEJMra0801537>.

Joachim, Nichole, Johanna Maria Colijn, Annette Kifley, Kristine E. Lee, Gabriëlle H. S. Buitendijk, Barbara E. K. Klein, Chelsea E. Myers, et al. 2017. «Five-Year Progression of Unilateral Age-Related Macular Degeneration to Bilateral Involvement: The Three Continent AMD Consortium Report». *The British Journal of Ophthalmology* 101 (9): 1185-92. <https://doi.org/10.1136/bjophthalmol-2016-309729>.

Johnston, Stephen S., Kathleen Wilson, Alice Huang, David Smith, Helen Varker, y Adam Turpcu. 2013. «Retrospective Analysis of First-Line Anti-Vascular Endothelial Growth Factor Treatment Patterns in Wet Age-Related Macular Degeneration.» *Advances in Therapy* 30 (12): 1111-27. <https://doi.org/10.1007/s12325-013-0078-4>.

Klein, B. E., R. Klein, K. E. Lee, E. L. Moore, y L. Danforth. 2001. «Risk of Incident Age-Related Eye Diseases in People with an Affected Sibling: The Beaver Dam Eye Study». *American Journal of Epidemiology* 154 (3): 207-11. <https://doi.org/10.1093/aje/154.3.207>.

Lazzeri, Stefano, Guido Ripandelli, Maria Sole Sartini, Mariacristina Parravano, Monica Varano, Marco Nardi, Teresa Di Desidero, Paola Orlandi, y Guido Bocci. 2015. «Aflibercept Administration in Neovascular Age-Related Macular Degeneration Refractory to Previous Anti-Vascular Endothelial Growth Factor Drugs: A Critical Review and New Possible Approaches to Move Forward». *Angiogenesis* 18 (4): 397-432. <https://doi.org/10.1007/s10456-015-9483-4>.

Lim, Laurence S., Paul Mitchell, Johanna M. Seddon, Frank G. Holz, y Tien Y. Wong. 2012. «Age-Related Macular Degeneration». *Lancet (London, England)* 379 (9827): 1728-38. [https://doi.org/10.1016/S0140-6736\(12\)60282-7](https://doi.org/10.1016/S0140-6736(12)60282-7).

Marczin, Nandor, Paola Carmona, Steffen Rex, y E. C. de Waal Eric. 2020. «Inotropes, Vasopressors and Vasodilators». En *Cardiac Surgery*, 69-79.

Mares, Julie A., Rick P. Volland, Sherie A. Sondel, Amy E. Millen, Tara Larowe, Suzen M. Moeller, Mike L. Klein, et al. 2011. «Healthy Lifestyles Related to Subsequent Prevalence of Age-Related Macular Degeneration». *Archives of Ophthalmology (Chicago, Ill.: 1960)* 129 (4): 470-80. <https://doi.org/10.1001/archophthalmol.2010.314>.

Morris, Brid, Fraser Imrie, Ana-Maria Armbricht, y Baljean Dhillon. 2007. «Age-related macular degeneration and recent developments: new hope for old eyes?» *Postgraduate Medical Journal* 83 (979): 301-7. <https://doi.org/10.1136/pgmj.2006.052944>.

NICE, National Institute for Health and Care Excellence. 2013. «Aflibercept Solution for Injection for Treating Wet Age-related Macular Degeneration». NICE. <https://www.nice.org.uk/guidance/ta294/chapter/1-Guidance>.

NICE, National Institute for Health and Care Excellence. 2018. «Age-related macular degeneration: diagnosis and management» NICE Guideline NG82.

OMS, Organización Mundial de la Salud. 2021. «Vision Impairment and Blindness». 2021. <https://www.who.int/news-room/fact-sheets/detail/blindness-and-visual-impairment>.

Pinheiro-Costa, J., J.M. Costa, J.N. Beato, P. Freitas-Da-Costa, E. Brandão, M.S. Falcão, F. Falcão-Reis, y A.M. Carneiro. 2015. «Switch to Aflibercept in the Treatment of Neovascular AMD: One-Year Results in Clinical Practice». *Ophthalmologica* 233: 155-61. <https://doi.org/10.1159/000381221>.

Reich, Oliver, Lucas M Bachmann, Livia Faes, Sophie C Böhni, Mario Bittner, Jeremy P Howell, Michael A Thiel, Roland Rapold, y Martin K Schmid. 2015. «Anti-VEGF treatment patterns and associated health care costs in Switzerland: findings using real-world claims data». *Risk Management and Healthcare Policy* 8 (abril): 55-62. <https://doi.org/10.2147/RMHP.S80536>.

Sarwar, Salman, Elizabeth Clearfield, Mohamed Kamel Soliman, Mohammad Ali Sadiq, Andrew J. Baldwin, Mostafa Hanout, Aniruddha Agarwal, Yasir J. Sepah, Diana V. Do, y Quan Dong Nguyen. 2016. «Aflibercept for Neovascular Age-Related Macular Degeneration». *The Cochrane Database of Systematic Reviews* 2 (febrero): CD011346. <https://doi.org/10.1002/14651858.CD011346.pub2>.

Schmid, Martin K., Oliver Reich, Livia Faes, Sophie C. Boehni, Mario Bittner, Jeremy P. Howell, Michael A. Thiel, Andri Signorell, y Lucas M. Bachmann. 2015. «Comparison of Outcomes and Costs of Ranibizumab and Aflibercept Treatment in Real-Life». *PLoS ONE* 10 (8). <https://doi.org/10.1371/journal.pone.0135050>.

Seguin-Greenstein, Sophie, Sue Lightman, y Oren Tomkins-Netzer. 2016. «A Meta-Analysis of Studies Evaluating Visual and Anatomical Outcomes in Patients with Treatment Resistant Neovascular Age-Related Macular Degeneration Following Switching to Treatment with Aflibercept». *Journal of Ophthalmology* 2016: 4095852. <https://doi.org/10.1155/2016/4095852>.

SERV, Sociedad Española de Retina y Vitreo. 2014. «Guías de Práctica Clínica de la SERV: Tratamiento de la Degeneración Macular Asociada a la Edad (DMAE) Exudativa y Atrófica, segunda revisión».

Singh, RP, S Srivastava, JP Ehlers, R Bedi, AP Schachat, y PK Kaiser. 2014. «A single-arm, investigator-initiated study of the efficacy, safety and tolerability of intravitreal aflibercept injection in subjects with exudative age-related macular degeneration, previously treated with ranibizumab or bevacizumab: 6-month interim analysis». *The British Journal of Ophthalmology* 98 (Suppl 1): i22-27. <https://doi.org/10.1136/bjophthalmol-2013-304798>.

SMC, Scottish Medicines Consortium. 2013. «Aflibercept 40mg/mL solution for intravitreal injection (Eylea ®) SMC No. (857/13)».

Solomon, Sharon D., Kristina Lindsley, Satyanarayana S. Vedula, Magdalena G. Krzystolik, y Barbara S. Hawkins. 2014. «Anti-Vascular Endothelial Growth Factor for Neovascular Age-Related Macular Degeneration». *The Cochrane Database of Systematic Reviews*, n.º 8 (agosto): CD005139. <https://doi.org/10.1002/14651858.CD005139.pub3>.

Spooner, K., T. Hong, R. Nair, N.C.C. Chow, G.K. Broadhead, W. Wijeyakumar, y A.A. Chang. 2019. «Long-Term Outcomes of Switching to Aflibercept for Treatment-Resistant Neovascular Age-Related Macular Degeneration». *Acta Ophthalmologica* 97 (5): e706-12. <https://doi.org/10.1111/aos.14046>.

Spooner, Kimberly, Thomas Hong, Wijeyanthy Wijeyakumar, y Andrew A Chang. 2017. «Switching to aflibercept among patients with treatment-resistant neovascular age-related macular degeneration: a systematic review with meta-analysis». *Clinical Ophthalmology (Auckland, N.Z.)* 11 (enero): 161-77. <https://doi.org/10.2147/OPHTH.S125676>.

Tiosano, L., O. Segal, N. Mathalone, A. Pollack, R. Ehrlich, I. Klemperer, Y. Barak, I. Moroz, I. Chowers, y M. Goldstein. 2017. «Aflibercept as a Second Line Therapy for Neovascular Age Related Macular Degeneration in Israel (ASLI) Study». *Eye (London, England)* 31 (6): 890-98. <https://doi.org/10.1038/eye.2017.7>.



Wang, Xiyang, y Masahito Ohji. 2013. «Vascular Endothelial Growth Factor and Its Inhibitor in Age-Related Macular Degeneration». *Taiwan Journal of Ophthalmology* 3 (4): 128-33. <https://doi.org/10.1016/j.tjo.2013.09.002>.

Ying, Gui-shuang, Maureen G. Maguire, Ebenezer Daniel, Frederick L. Ferris, Glenn J. Jaffe, Juan E. Grunwald, Cynthia A. Toth, Jiayan Huang, Daniel F. Martin, y Comparison of Age-Related Macular Degeneration Treatments Trials (CATT) Research Group. 2015. «Association of Baseline Characteristics and Early Vision Response with 2-Year Vision Outcomes in the Comparison of AMD Treatments Trials (CATT)». *Ophthalmology* 122 (12): 2523-2531.e1. <https://doi.org/10.1016/j.ophtha.2015.08.015>.

Yonekawa, Y., C. Andreoli, J.B. Miller, J.I. Loewenstein, L. Sobrin, D. Elliott, D.G. Vavvas, J.W. Miller, y I.K. Kim. 2013. «Conversion to Aflibercept for Chronic Refractory or Recurrent Neovascular Age-Related Macular Degeneration». *American Journal of Ophthalmology* 156 (1): 29-35.e2. <https://doi.org/10.1016/j.ajo.2013.03.030>.



IX. ANEXO

ANEXO N°1. Condiciones de uso

El paciente a ser considerado para recibir el esquema de aflibercept de 2 mg (0.05 ml o 50 microlitros) por inyección intravítrea cada 4 semanas durante los primeros 3 meses, seguido de 2 mg (0.05 ml) una vez cada 2 meses, debe cumplir con los siguientes criterios clínicos que deberán ser acreditados por el médico tratante al momento de solicitar la aprobación del medicamento al Comité Farmacoterapéutico correspondiente en cada paciente específico (Directiva N.º 003-IETSI-ESSALUD-2016).

Diagnostico/ condición de salud	Pacientes adultos con DMRE de tipo neovascular, con disminución de la agudeza visual y mantenimiento o incremento del grosor macular luego del tratamiento con seis dosis de bevacizumab.
Grupo etario	50 años a más.
Tiempo máximo que el Comité Farmacoterapéutico puede aprobar el uso del medicamento en cada paciente	Seis meses.
Condición clínica del paciente para ser apto de recibir el medicamento*	Se deben cumplir los siguientes criterios: <ul style="list-style-type: none"> - Diagnóstico de DMRE neovascular confirmado mediante tomografía de coherencia óptica. - Disminución de la agudeza visual en al menos una línea en la cartilla de Snellen, luego de las últimas 6 dosis de bevacizumab. - Incremento del grosor macular o mantenimiento de un grosor macular incrementado luego de las últimas 6 dosis de bevacizumab. - Agudeza visual de al menos 20/200; evaluado con la cartilla de Snellen. - Ausencia de contraindicación de uso de aflibercept según lo señalado en el inserto del medicamento aprobado por DIGEMID.
Presentar la siguiente información debidamente documentada al término de la administración del tratamiento* con el Anexo N°07	<ul style="list-style-type: none"> - Agudeza visual medido con agujero estenopeico, empleando la cartilla de Snellen. - Grosor macular medido con tomografía de coherencia óptica. - Reporte de sospecha de reacciones adversas (de corresponder).
Criterios para la suspensión del medicamento	<ul style="list-style-type: none"> - Disminución de la agudeza visual luego de tres dosis mensuales de aflibercept. - Incremento o mantenimiento del grosor macular luego de tres dosis de aflibercept. - Presencia de fibrosis macular extensa o presencia de cicatriz disciforme extensa (de al menos 5 diámetros de disco) mediante el uso de tomografía de coherencia óptica o retinografía. - Informe de investigación de sospecha de reacción adversa del Comité de Farmacovigilancia correspondiente**.

Nota: El médico solicitante debe ser un médico oftalmólogo del área de retina y vítreo de los establecimientos de salud, a partir del nivel III-1, con capacidad resolutoria acorde a la necesidad de diagnóstico, tratamiento y seguimiento de la enfermedad.

*El solicitante se responsabiliza de la veracidad de la información; dicha información puede ser verificable en la historia clínica digital o física.

** El informe se origina previa notificación de sospecha de reacción adversa (hoja amarilla) enviada al Comité de Farmacovigilancia; todo lo señalado se encuentra establecido en la Directiva N° 002-IETSI-ESSALUD-2019 V.01 "Directiva que Regula el Sistema de Farmacovigilancia y Tecnovigilancia de EsSalud".

X. MATERIAL SUPLEMENTARIO

Tabla 1. Estrategia de búsqueda en PubMed.

Base de datos	PubMed (https://www.ncbi.nlm.nih.gov/pubmed) Fecha de búsqueda: 21 junio del 2021	Resultado
Estrategia #1	(Aflibercept[Supplementary Concept] OR Aflibercept[tiab] OR Zaltrap[tiab] OR Eylea[tiab] OR VEGF Trap[tiab]) AND (Macular Degeneration[Mesh] OR Macular Degenerat*[tiab] OR Maculopath*[tiab] OR Macular Dystroph*[tiab] OR Macular Edema[tiab] OR Irvine-Gass[tiab]) AND (Resistant[tiab] OR Persistent[tiab] OR Responder[tiab] OR Switching[tiab] OR Refractor*[tiab])	282

Tabla 2. Estrategia de búsqueda en LILACS.

Base de datos	LILACS (https://lilacs.bvsalud.org/es/) Fecha de búsqueda: 21 junio del 2021	Resultado
Estrategia #1	Aflibercept OR Zaltrap OR Eylea OR VEGF [Words] and MH Macular Degeneration OR Macular OR Maculopat\$ OR Irvine-Gass [Words]]	69

Tabla 3. Estrategia de búsqueda en The Cochrane Library.

Base de datos	Cochrane Library (https://www.cochranelibrary.com/) Fecha de búsqueda: 21 junio del 2021	Resultado
Estrategia	#1 Aflibercept:ti,ab,kw	901
	#2 Zaltrap:ti,ab,kw	16
	#3 Eylea:ti,ab,kw	143
	#4 (VEGF NEAR/1 Trap):ti,ab,kw	88
	#5 #1 OR #2 OR #3 OR #4	960
	#6 MeSH descriptor: [Macular Degeneration] explode all trees	2589
	#7 (Macular NEAR/1 Degenerat*):ti,ab,kw	3361
	#8 Maculopath*:ti,ab,kw	406
	#9 (Macular NEAR/1 Dystroph*):ti,ab,kw	31
	#10 (Macular NEAR/1 Edema):ti,ab,kw	3375
	#11 Irvine-Gass:ti,ab,kw	10
	#12 #6 OR #7 OR #8 OR #9 OR #10 OR #11	6785
	#13 Resistant:ti,ab,kw	23173
	#14 Persistent:ti,ab,kw	22204
	#15 Responder:ti,ab,kw	7594
	#16 Switching:ti,ab,kw	5973
	#17 Refractor*:ti,ab,kw	19039
	#18 #13 OR #14 OR #15 OR #16 OR #17	74053
	#19 #5 AND #12 AND #18	60