

DOI: 10.26693/jmbs05.03.107

УДК 616.314-092.9-007.61

Гармаш О. В., Губіна-Вакулік Г. І.

СТАН ПУЛЬПИ, ТВЕРДИХ ТКАНИН ЗУБІВ ТА ТКАНИН ПАРОДОНТА У ДВАНАДЦЯТИ- ТА ВІСІМНАДЦЯТИМІСЯЧНИХ ЩУРІВ, ЯКІ НАРОДИЛИСЬ ІЗ МАКРОСОМІЄЮ

Харківський національний медичний університет, Україна

o.v.garmash@gmail.com

Даний фрагмент багатоетапного дослідження присвячений вивченню в експерименті віддаленого впливу макросомії плоду на морфофункціональний стан твердих тканин зубів, пульпи та тканин пародонта тварин зрілого (12 місяців) і похилого (18 місяців) віку, враховуючи їх масо-ростові параметри при народженні.

Мета дослідження вивчити в експерименті віддалений вплив макросомії плоду на морфофункціональний стан твердих тканин зубів, пульпи та тканин пародонта дванадцятимісячних і вісімнадцятимісячних тварин, враховуючи особливості їх внутрішньоутробного соматотипу: макросомія з гармонійним внутрішньоутробним розвитком, з акселерацією та відносною внутрішньоутробною недостатністю маси тіла чи внутрішньоутробним ожирінням.

Дослідження були виконані на популяції щурів Wistar Albino Glaxo. Для моделювання макросомії плоду було використано 4 різні моделі макросомії. Для морфологічного аналізу використовувалися верхні та нижні щелепи. Підраховували інтенсивність ураження зубів каріозним процесом. Зрізи товщиною 5-6 мкм забарвлювали гематоксиліном і еозином, галоціанін-хромовими галунами за Ейнарсеном, пікрофуксином за Ван Гізоном у, була поставлена PAS-реакція.

Морфологічне дослідження, проведене на дванадцятимісячних і вісімнадцятимісячних щурах, виявило, що стан тканин зубів та тканин пародонта у тварин, які народились макросомами, суттєво відрізняється від такого у контрольних тварин. У тварин груп 3 та 4 (які народились з ознаками внут-

рішньоутробного ожиріння) васкуляризація пульпи гірша ніж в групах 1 та 2 (які народились із відносною недостатністю маси тіла та гармонійно розвиненими). У тварин груп 3 та 4, у середньому, було виявлено менший розмір тіл одонтобластів і більша ступінь атрофії відростків одонтобластів порівняно із щурами груп 1, 2 та групи контролю, що пояснює більшу кількість каріозних порожнин, ніж у щурів груп 1 та 2 та групи контролю. Чим більший ступінь ожиріння новонародженої тварини, тим більше в неї виявлено зубів уражених каріозним процесом у віці 12 та 18 місяців. У щурів груп 1 та 2 в пародонті спостерігались явища запального процесу, який супроводжувався порушенням структури циркулярної зв'язки та виникненням кишень, в кістковій тканині альвеолярних відростків фіксувались явища фокального остеопору. В пародонті тварин груп 3 та 4 спостерігались порушення з превалюванням дистрофічного компоненту.

Виходячи з результатів проведеного експериментального дослідження, виявилось, що тварини у дорослих нащадків та нащадків похилого віку, які народились макросомами із ознаками внутрішньоутробного ожиріння, превалюють порушення твердих тканин та пульпи зубів. Натомість деструкція тканин пародонта більш виражена у тварин макросомів-при-народженні, внутрішньоутробний період яких протікав із відносною недостатністю маси тіла чи характеризувався адекватно збільшеними соматометричними показниками маси тіла і довжини тіла.

Ключові слова: щури, макросомія плоду, карієс, пульпа, пародонт.

Зв'язок роботи з науковими програмами, планами, темами. Дане дослідження виконано згідно з планом НДР Харківського національного медичного університету МОЗ України «Характер, структура та лікування основних стоматологічних захворювань», № держ. реєстрації 0116U004975.

Вступ. Макросомія плоду є достатньо вивченим, проте прогностично складним станом. Незважаючи на існуючі новітні і старі методи діагностики складно передбачити масу тіла новонародженої дитини [1], а отже і вберегти мати та новонароджену дитину від цілої низки можливих ускладнень. До віддалених ускладнень макросомії плоду відносяться схильність до діабету 1 та 2 типів, ожиріння, метаболічного синдрому та багато інших захворювань і станів [2, 3].

За останні 10-15 років опубліковані дослідження стосовно формування у осіб, які народились макросомами, стоматологічної патології, а саме порушення термінів прорізування зубів [4] та високої інтенсивності карієсу як тимчасових зубів [5], так і зубів постійного прикусу у дітей та підлітків [6]. Проте робіт, де досліджено стан тканин і органів ротової порожнини у осіб дорослого віку практично немає.

Ключовий вплив генетичної схильності [7], різні харчові вподобання, різний рівень гігієни ротової порожнини [8], шкідливі звички [9] та стан здоров'я [10], які впливають на формування стоматологічних порушень, роблять експеримент на лабораторних тваринах єдиним можливим способом проведення досліджень, що враховують вплив саме масо-ростових параметрів при народженні на формування стоматологічної патології. Бо саме в умовах експерименту виявляються патогенетичні особливості тканин, які є підґрунтям до формування тих чи інших стоматологічних порушень, вивчення яких в експерименті дозволяє правильно сформулювати та впровадити профілактичні заходи [11].

Мета дослідження - вивчити в експерименті віддалений вплив макросомії плоду на морфофункціональний стан твердих тканин зубів, пульпи та тканин пародонта дванадцятимісячних і вісімнадцятимісячних тварин, тобто особин зрілого та похилого віку, враховуючи особливості їх внутрішньоутробного соматотипу: макросомія з гармонійним внутрішньоутробним розвитком, з акселерацією та відносною внутрішньоутробною недостатністю маси тіла чи внутрішньоутробним ожирінням.

Матеріал та методи дослідження. Дослідження були виконані на популяції щурів Wistar Albino Glaxo. Для моделювання макросомії плоду було використано 4 різні моделі, які детально викладені в роботі [12].

Макросомію у новонароджених щурів діагностували з використанням стандартного клінічного

критерію – маса тіла більше 90-центильного рівня за методикою, викладеною в роботі [12]. Первинне соматометричне обстеження проводилось одразу після народження. Тварини були поділені на групи з урахуванням їх масо-ростових параметрів.

До групи контролю були віднесені новонароджені тварини з середніми масо-ростовими параметрами (маса тіла яких була у межах одного стандартного відхилення від медіанної маси тіла), вагітність матерів яких проходила при звичайних умовах і стандартному харчовому раціоні. До групи 1 були відібрані новонароджені щури-макросоми із внутрішньоутробною стимуляцією ростових процесів та найменшим серед усіх тварин індексом маси тіла. До групи 2 відібрали новонароджених щурів-макросомів із адекватно збільшеними соматометричними показниками маси тіла і дожини тіла, тому їхній індекс маси тіла був співставний з контрольним. До групи 3 були відібрані щури-макросоми із стандартною довжиною тіла та великими значеннями маси тіла й індексу маси тіла. До групи 4 були відібрані щури-макросоми-при народженні, які перед спарюванням і під час вагітності перебували на висококалорійній дієті, вагітність матерів цих тварин проходила в гіпокінетичних умовах. Для формування всіх груп були відібрані новонароджені щури з різних послідів. В усіх групах щури чоловічої і жіночої статі були рівнопредставленими.

Потомство щурів виводилося з експерименту на 360 – 365 та 540 – 545 добу (12 та 18 місяців) після народження. Зміст і маніпуляції з експериментальними тваринами відповідали національним «Спільним етичним принципам досліджень на тваринах» (Україна, 2001), які узгоджуються з положеннями «Європейської конвенції про захист хребетних тварин, що використовуються для експериментальних та інших наукових цілей» (Страсбург, 1986). Тварини виводилися з експерименту шляхом передозування тіопенталу натрію з подальшою декапітацією.

Повторне соматометричне обстеження було проведене при виведенні тварин з експерименту. Результати соматометричного обстеження в кожній із досліджуваних груп представлені в **табл. 1**.

Для морфологічного аналізу використовувалися верхні та нижні щелепи. Ділянки демінералізації емалі та каріозні порожнини виявляли висушуванням та забарвленням метиленовим синім. За допомогою стереолупи МБС-9 підраховували інтенсивність ураження зубів каріозним процесом (кількість зубів із каріозними порожнинами) та глибину каріозного ураження за методикою, запропонованою в роботі Пилипюк О. Ю. [10]. Оцінку інтенсивності карієсу проводили за показниками кількості каріозних порожнин і зубів у середньому на одного щура.

Таблиця 1 – Медіанні значення Ме (Q3;Q1) маси та довжини тіла, а також масо-ростового показника експериментальних тварин у різних групах при народженні та при виведенні з експерименту

Група дослідження	Маса тіла <i>m</i> (у кг × 10 ⁻³)	Довжина тіла <i>l</i> (у м × 10 ⁻²)	Значення масо-ростового показника <i>m/l</i>	Маса тіла <i>m</i> (у кг × 10 ⁻³)	Довжина тіла <i>l</i> (у м × 10 ⁻²)	Значення масо-ростового показника <i>m/l</i>
<i>при народженні (1 доба)</i>				<i>при виведенні (360-365 діб)</i>		
Контроль, n=5	5.90 (6.00;5.80)	5.20 (5.40;5.10)	0.222 (0.223;0.206)	230.0 (250.0;220.0)	18.00 (18.60;18.00)	0.710 (0.723;0.679)
Група 1, n=6	7.70* (7.80;7.08) <i>p</i> =0,00583	6.40* (6.58;6.08) <i>p</i> =0,00617	0.186* (0.195;0.179) <i>p</i> =0,01762	345.0* (377.5;290.0) <i>p</i> =0,00793	21.75* (22.00;21.13) <i>p</i> =0,00549	0.713 (0.780;0.641)
Група 2, n=5	6.50* (6.90;6.50) <i>p</i> =0,00841	5.30 (5.50;5.20)	0.231 (0.237;0.228)	280.0* (340.0;270.0) <i>p</i> =0,04587	20.00* (20.00;20.00) <i>p</i> =0,01888	0.700 (0.833;0.675)
Група 3, n=5	6.80* (7.20;6.80) <i>p</i> =0,00841	5.00 (5.20;4.90)	0.274* (0.278;0.272) <i>p</i> =0,00902	350.0* (380.0;310.0) <i>p</i> =0,00902	21.00* (21.50;19.00) <i>p</i> =0,02733	0.822* (0.831;0.806) <i>p</i> =0,00902
Група 4, n=6	7.35* (7.85;7.00) <i>p</i> =0,00571	5.15 (5.43;5.03)	0.265* (0.277;0.257) <i>p</i> =0,00617	260.5 (276.3;229.0)	20.75 (21.00;20.13)	0.608* (0.634;0.582) <i>p</i> =0,01762
<i>при народженні (1 доба)</i>				<i>при виведенні (540-545 діб)</i>		
Контроль, n=5	5.80 (5.90;5.60)	5.0 (5.10;5.0)	0.224 (0.227;0.220)	200 (206;200)	20.00 (21.00;18.00)	0.515 (0.617;0.467)
Група 1, n=7	7.50* (7.70;6.95) <i>p</i> =0,00448	6.30* (6.40;6.10) <i>p</i> =0,00414	0.189* (0.194;0.182) <i>p</i> =0,00448	280* (406;260) <i>p</i> =0,00441	21.00 (23.50;20.05)	0.682 (0.699;0.618)
Група 2, n=6	7.58* (8.05;6.91) <i>p</i> =0,00617	5.80* (6.00;5.53) <i>p</i> =0,00560	0.222 (0.229;0.217)	290.0* (291.5;252.5) <i>p</i> =0,00594	20.25 (20.88;18.88)	0.681 (0.698;0.665)
Група 3, n=6	6.80* (6.98;6.63) <i>p</i> =0,00617	5.05 (5.10;5.00)	0.261 (0.269;0.252) <i>p</i> =0,00617	277.5 (306.3;218.8)	20.00 (20.00;19.25)	0.694 (0.766;0.637)
Група 4, n=5	6.90* (7.50;6.60) <i>p</i> =0,00882	5.20 (5.30;5.00)	0.264* (0.277;0.252) <i>p</i> =0,00902	248.0 (250.0;206.0)	20.00 (20.00;19.50)	0.625 (0.652;0.554)

Примітка: * - відмінність від групи контролю достовірна з ймовірністю похибки *p*<0,05.

Забраний матеріал фіксували в 10% нейтральному формаліні. Потім заливали парафіном за загальноприйнятою методикою. Враховуючи те, що у однієї і тєї ж самої тварини молярні верхньої та нижньої щелеп подібні [13], оцінювання проводились лише на нижніх щелепах.

Зрізи товщиною 5-6 мкм забарвлювали гематоксилином і еозином (H & E), галоціанін-хромовими галунами за Ейнарсом на сумарні нуклеїнові кислоти, пікрофуксином за Ван Гізоном для визначення інтерстиціального сполучнотканинного колагену [14, 15], була поставлена PAS-реакція на глікопротеїди [16]. Мікропрепарати вивчали на мікроскопі Axiostar-plus (Zeiss, Німеччина) з використанням фотокамери, морфометрія проводилася на цифрових зображеннях за допомогою комп'ютерного забезпечення «БіоТест» (РФ). Визначалась площа тіл одонтобластів, на межі між плащовим та навколопульпарним дентином оцінювався вміст РНК – у цитоплазмі відростків одонтобластів

(фарбування за Ейнарсом), глікопротеїдів – у кістковій тканині щелеп (PAS – реакція). Оцінювання медіанних і середніх значень досліджуваних параметрів проводилося з застосуванням програми MS Excel 2016. Перевірка гіпотез про відмінність середніх у малих групах проводилась методами непараметричної статистики (за критерієм Манна – Уїтні) [17] з використанням пакету Statistica 13.

Результати дослідження. У віці 12 місяців днів щури, які народились макросомами проявляли тенденцію перевищення маси тіла відносно групи контролю, при цьому макросоми групи 1 та групи 3 виявились найкрупнішими у цьому віці, а макросоми групи 4, виношені в умовах материнської гіпоксії – найменш крупними, різниця з групою контролю не є достовірною. Значення показника довжини тіла у віці 12 місяців у групах макросомів виявилось аналогічно змінене у порівнянні з контрольними тваринами.

Стан пульпи та твердих тканин жувальних зубів. Пульпа молярів у більшості дванадцятимісячних тварин групи контролю добре розвинена, без ознак запалення, колагенових волокон небагато тіла одонтобластів багаторядні (рис. 1а). Проте зустрічаються тварини, пульпа жувальних зубів яких місцями втратила одонтобластичний шар. У переважної більшості контрольних тварин віком 18 місяців пульпа залишається збереженою. Судини мікроциркуляторного русла добре візуалізуються.

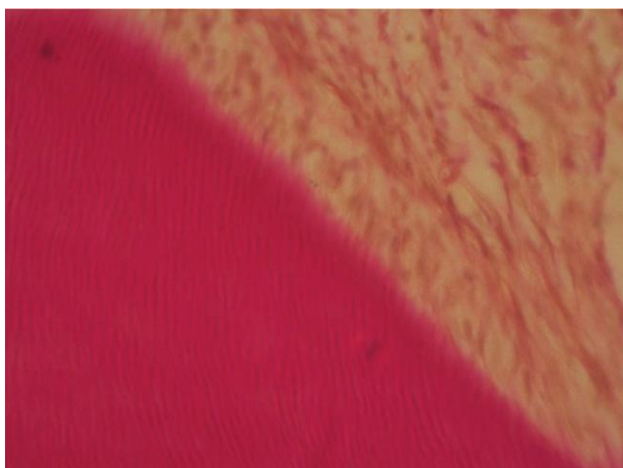


Рис. 1а. Пульпа моляра нижньої щелепи дванадцятимісячного щура групи контролю. Спостерігаються тіла одонтобластів витягнутої форми, розташовані в декілька рядів.
Заб. пікрофуксином за ван Гізоном; x 400

Медіанні розміри тіл одонтобластів периферійного шару пульпи демонструє табл. 2, у контрольних тварин віком 12 та 18 місяців ці значення співставні.

У контрольних тварин у віці 18 місяців дентин також у задовільному стані. При аналізі результатів гістохімічної реакції за Ейнарсоном (табл. 2) простежується підвищення інтенсивності профарбовування галоцианіном відростків одонтобластів у внутрішніх шарах дентину (навколопульпарний

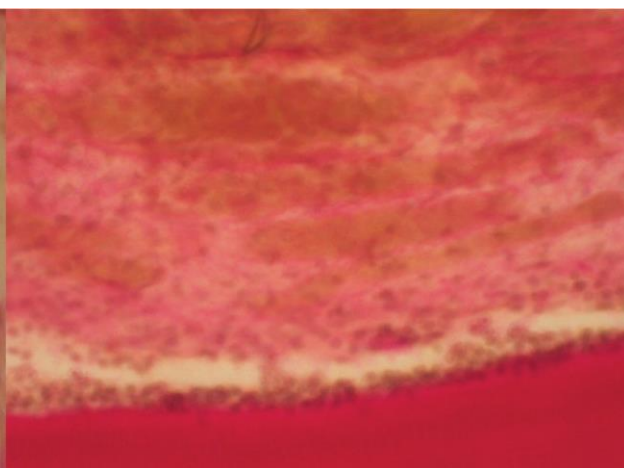


Рис. 1б. Пульпа моляра нижньої щелепи дванадцятимісячного щура групи 4. Спостерігаються одонтобласти зменшеного розміру, округлої форми, збільшення кількості фуксинофільного колагену.
Заб. пікрофуксином за ван Гізоном; x 400

Таблиця 2 – Медіанні значення Me(Q3;Q1) оптичної густини відростків одонтобластів та оптичної густини кісткової тканини альвеолярних відростків експериментальних тварин

Група дослідження	Оптична густина цитоплазми відростків одонтобластів (забарвлення за Ейнарсоном (ум.од.опт. густини))	Оптична густина кісткової тканини (PAS- реакція (ум.од.опт. густини))	Оптична густина цитоплазми відростків одонтобластів (забарвлення за Ейнарсоном (ум.од.опт. густини))	Оптична густина кісткової тканини (PAS- реакція (ум.од.опт. густини))
	Тварини віком 360-365 дів		Тварини віком 540-545 дів	
Контроль	0,378 (0,449; 0,348)	0,123 (0,145; 0,105)	0,412 (0,434; 0,373)	0,117 (0,131; 0,108)
Група 1	0,392 (0,416; 0,375) <i>p</i> =0,001721	0,117 (0,128; 0,111) <i>p</i> =0,000033	0,322 (0,401; 0,290) <i>p</i> =0,022878	0,109 (0,115; 0,103) <i>p</i> =0,000034
Група 2	0,375 (0,433; 0,313) <i>p</i> =0,046757	0,102 (0,105; 0,093) <i>p</i> =0,334927	0,286 (0,321; 0,236) <i>p</i> =0,000017	0,103 (0,106; 0,100) <i>p</i> =0,000000
Група 3	0,489 (0,526; 0,449) <i>p</i> =0,000000	0,083 (0,094; 0,076) <i>p</i> =0,0001210	0,319 (0,352; 0,276) <i>p</i> =0,000127	0,073 (0,080; 0,054) <i>p</i> =0,000008
Група 4	0,525 (0,575; 0,392) <i>p</i> =0,00000	0,087 (0,094; 0,078) <i>p</i> =0,000000	0,282 (0,416; 0,262) <i>p</i> =0,094211	0,072 (0,084; 0,066) <i>p</i> =0,000276

Примітка: * – відмінність від групи контролю достовірна із ймовірністю похибки $p \leq 0,05$.

дентин), порівняно із зовнішніми шарами. Виявилось, що уміст РНК у відростках одонтобластів дуже різний – в коронковій частині зубів високий, вздовж кореня – низький, на верхівці кореня зуба трохи вищий, але також низький. У цих тварин, порівняно з віком 12 місяців, спостерігається незначне збільшення вмісту РНК в відростках, що поєднується зі зменшенням кількості одонтобластів у пульпі та має компенсаторне значення. Саме морфометрія одонтобластів (табл. 3) виявляє вікову атрофізацію пульпи та компенсаторне підвищення вмісту РНК у цитоплазмі відростків одонтобластів.

У дванадцятимісячних тварин-макросомів групи 1 пульпа багатоклітинна, але одонтобласти розташовані в один шар. У цьому віці у тварин цієї групи розміри тіл одонтобластів більші серед усіх тварин-макросомів, проте достовірно менші за такі в групі контролю (табл. 3), у віці 18 місяців спостерігається зменшення кількості одонтобластів та їх розмірів, тобто відбувається атрофізація одонтобластів, проте, деякі одонтобласти дуже великі, що є компенсаторною реакцією на атрофізацію. У декількох вісімнадцятимісячних тварин спостерігаються проявлення пульпіту: геморагії та лейкоцитарний інфільтрат (рис. 2а), та склерозу.

У дванадцятимісячних тварин-макросомів групи 2 стан пульпи незначно відрізняється від контрольного, але по досягненні тваринами віку 18 місяців у пульпі спостерігаються явища склеротизації: при забарвленні за Ван Гізоном фіксується збільшення кількості фукусинофільного колагену, більш виражене ніж в групі контролю. Шар одонтобластів тонкий, місцями зовсім відсутній. Розміри тіл одонтобластів у дванадцятимісячних тварин групи 2 є достовірно меншими за контрольні

Таблиця 3 – Медіанні значення Ме(Q3;Q1) показників інтенсивності каріозних уражень та площі тіл одонтобластів у групах експериментальних тварин

Група дослідження	Кількість каріозних зубів, n	Площа тіла одонтобластів (mkm ²)	Кількість каріозних зубів, n	Площа тіла одонтобластів (mkm ²)
	Тварини віком 360-365 днів		Тварини віком 540-545 днів	
Контроль	6,00 (6,00; 5,00)	8,29 (9,58; 8,24)	6,00 (6,00; 6,00)	8,69 (8,77; 6,85)
Група 1	6,00 (6,75; 5,25) <i>p</i> =0,5676	7,62* (7,83; 7,27) <i>p</i> =0,0127	7,00 (8,00; 6,00) <i>p</i> =0,2701	6,55 (8,06; 5,78) <i>p</i> =0,1073
Група 2	7,00 (8,00; 6,00) <i>p</i> =0,0827	7,01* (7,06; 6,36) <i>p</i> =0,0012	6,50 (7,00; 6,00) <i>p</i> =0,5006	7,34 (7,78; 6,95) <i>p</i> =0,3017
Група 3	9,00* (11,00; 9,00) <i>p</i> =0,0086	5,80* (6,26; 4,61) <i>p</i> =0,0009	10,00* (11,50; 8,50) <i>p</i> =0,0087	5,58* (6,80; 5,16) <i>p</i> =0,0148
Група 4	8,00* (8,75; 7,25) <i>p</i> =0,0204	5,11* (5,36; 4,93) <i>p</i> =0,0009	10,00* (11,00; 10,00) <i>p</i> =0,0074	5,40* (5,92; 5,32) <i>p</i> =0,0045

Примітка: * – відмінність від групи контролю достовірна із ймовірністю похибки *p*≤0,05.

(табл. 3), проте у віці 18 місяців, порівняно з тваринами групи контролю, медіанні значення достовірно не відрізняються і є найбільшими серед усіх тварин-макросомів. У тварин цієї групи як у віці 12 місяців, так і у віці 18 місяців також відбувається вкорочення відростків одонтобластів, тобто вони візуалізуються

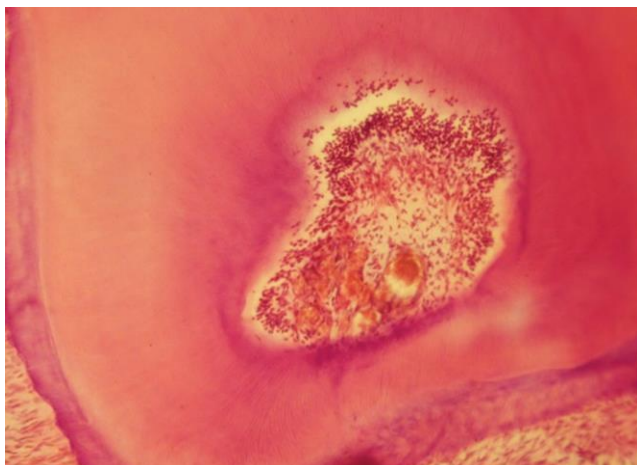


Рис 2а. Пульпа моляра нижньої щелепи вісімнадцятимісячного щура групи 1. Спостерігаються явища серозного пульпіту з геморагіями та макрофагально-лімфоцитарним інфільтратом.
Заб. гематоксиліном та еозином; x 100

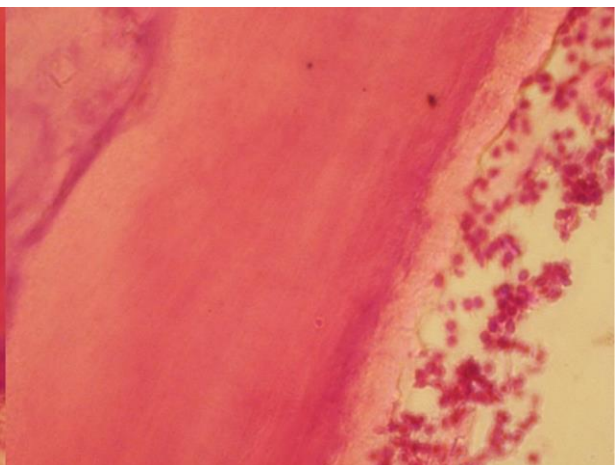


Рис 2б. Пульпа моляра нижньої щелепи вісімнадцятимісячного щура групи 3. Спостерігається атрофія та склероз пульпи, явища хронічного пульпіту з круглоядерним (макрофагально-лімфоцитарним) інфільтратом.
Заб. гематоксиліном та еозином; x 400

лише в проксимальній частині (навколопульпарний дентин). Суттєве зниження показників оптичної густини цитоплазми відростків одонтобластів при забарвленні за Ейнарсоном (табл. 2) у тварин цієї групи у проміжок часу між 12-ма та 18-ма місяцями може свідчити про вичерпаність компенсаторних реакцій.

У пульпі дванадцятимісячних тварин групи 3 тіла одонтобластів маленького розміру (табл. 2), не густо розташовані. В коронковій пульпі одонтобластичний шар однорядний та переривчастий в кореневій пульпі він практично відсутній, тобто має місце значна атрофізація одонтобластів. У віці 18 місяців в пульпі жувальних зубів спостерігається гіпопластичний стан пульпи, зустрічаються склеротичні прояви – ряди колагенізованих тяжів (рис. 3а). Практично у кожній тварині цієї групи у віці 18 місяців спостерігаються явища хронічного пульпіту: круглоядерний (макрофаги, лімфоцити) інфільтрат, атрофія та склероз (рис. 2б). У підтвердження атрофізації пульпи, при фарбуванні за Ейнарсоном, візуалізується велика кількість непрофарбованих дентинних каналців, тобто відростки одонтобластів у них відсутні.

У дванадцятимісячних і вісімнадцятимісячних тварин-макросомів групи 4 в периферійній зоні пульпи ядра одонтобластів округлої форми, гіпотрофічні, малого розміру, темного кольору (рис. 3б), медіанні значення розміру тіл одонтобластів достовірно менші за такі у контрольних тварин (табл. 3). Спостерігаються значні ділянки, де одонтобласти відсутні. Центральна частина пульпи багатоклітинна з домінуванням фіброцитів, спостерігається суттєве склерозування пульпи (рис. 1б). Дистальні кінці відростків одонтобластів не доходять до периферії дентину, в той час як прокси-

мальні, ті, що ближче до пульпи зуба, інтенсивно профарбовані. У вісімнадцятимісячних тварин на кореновому рівні дентинні каналці і відростки одонтобластів візуалізуються тільки місцями, у периферійній частині кореня їх зовсім немає. У декількох тварин кореневі канали в коренях зубів не візуалізуються зовсім.

Таким чином, у щурів груп 3 та 4 по периметру пульпової камери спостерігається більш виражений процес зменшення кількості одонтобластів, візуалізуються великі ділянки, де одонтобласти повністю відсутні, та наявні явища вираженого склерозу пульпи.

За проміжок часу між 12 та 18 місяцями рівень вмісту РНК (табл. 2) знизився на 18%, 24%, 35% та 46%, у першій, другій, третій, та четвертій групі відповідно, що може свідчити про значну атрофізацію пульпи та вичерпаність компенсаторних можливостей.

Стан твердих тканин зубів інтегрально можна оцінити за кількістю каріозних уражень. Як демонструє таблиця 3, медіанне значення кількості каріозних уражень у дванадцятимісячних тварин групи 1 було рівним такому у контрольних тварин, проте у віці 18 місяців трохи збільшилось. У більшості тварин деструкція найглибших частин фісур не спостерігається. У досліджуваних вікових періодах, порівняно з контролем, у тварин групи 2 спостерігаються співставні значення інтенсивності карієсу. У дванадцятимісячних і вісімнадцятимісячних щурів груп 3 (рис. 4) та 4 каріозних уражень практично у півтора рази більше, ніж у контролі.

Можливий зв'язок між індексом маси тіла тварини при народженні та кількістю в неї зубів із карієсом у віці 12 та 18 місяців виявлявся шляхом розрахування коефіцієнтів кореляції Пірсона. Результати наведені в таблиці 4.

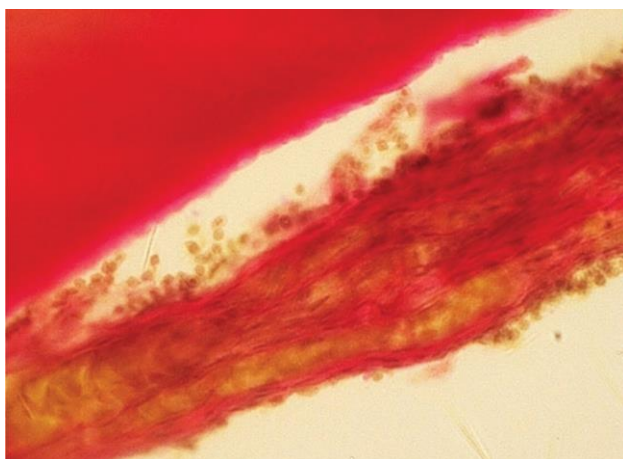


Рис. 3а. Пульпа моляра нижньої щелепи вісімнадцятимісячного щура групи 3. Спостерігається склеротичні явища – шари колагенізованих тяжів, які заміщують загиблу пульпу. Заб. пікрофуксином за ван Гізеном; х 400

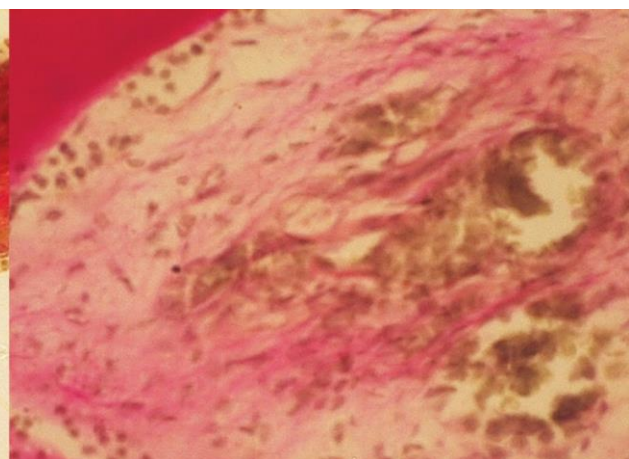


Рис. 3б. Пульпа моляра нижньої щелепи вісімнадцятимісячного щура групи 4. Спостерігається склероз у вигляді шарів колагену, які заміщують загиблу пульпу. Заб. пікрофуксином за ван Гізеном; х 400

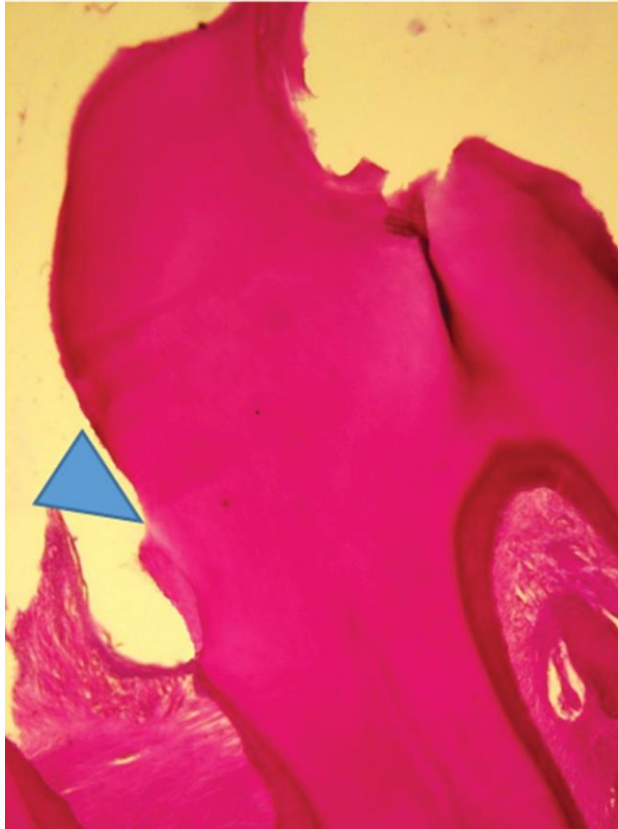


Рис. 4. Тверді тканини моляра нижньої щелепи та пародонт нижньої щелепи у межах молярів вісімнадцятимісячного щура групи 3. Спостерігається каріозне ураження твердих тканин зуба, щільне прикріплення епітеліального шару нижче емалево-цементної межі з утворенням рецесії (Δ). PAS-реакція; $\times 50$

Через невелику кількість особин у окремих групах, (зокрема в групі 4), надійні (вірогідні) дані виявлені тільки в двох групах. Для вісімнадцятимісячних щурів контрольної групи достовірно спостерігається сильна кореляція ($|r| > 0.75$) та групи 3 достовірно спостерігається помірна ($0.25 < |r| \leq 0.75$) позитивна кореляція. При збільшенні статистики (для рядків «макросоми-при-народженні разом» та «всі

групи разом») виявляються надійні кореляційні зв'язки: для дванадцятимісячних і вісімнадцятимісячних щурів має місце помірна ($0.25 < |r| \leq 0.75$) позитивна кореляція, тобто чим більша ступінь ожиріння новонародженої тварини, тим більше в неї виявлено зубів уражених каріозним процесом.

Крім карієсу спостерігались порушення зубів некаріозного походження. У всіх тварин, які вивчались в даному дослідженні у віці 12 та 18 місяців, на оклюзійних поверхнях молярів шар емалі або дуже тонкий або відсутній зовсім.

У тварин групи 1 у віці 18 місяців спостерігалась стертість оклюзійних поверхонь та бугрів жувальних зубів. Зовнішній шар емалі тонкий. Значне стирання оклюзійних поверхонь жувальних зубів, яке було вираженим також і у тварин груп 3 та 4, супроводжувалось відкриттям пульпової камери та явищами пульпіту. Досить часто спостерігались тріщини емалі. «Лідера» по патологічному стиранню у рамках цього дослідження нам дослідити не вдалось, натомість інші патологічні процеси некаріозного походження, зокрема руйнування твердих тканин зубів біля емалево-цементної межі, яке не забарвлювалось метиленовим синім, фіксувались переважно в групах 3 та 4.

Стан тканин пародонта жувальних зубів.

Стан слизової оболонки ясен дванадцятимісячних щурів групи контролю добрий, кровопостачання його задовільне. В міжзубних проміжках більшості тварин спостерігається щільне прикріплення епітеліального шару на рівні емалево-цементної межі (рис. 5а) кишені відсутні, зубо-ясеневе з'єднання не порушене. Проте у деяких вісімнадцятимісячних тварин спостерігаються міжзубні сосочки з порушенням епітелієм слизової та підвищеним вмістом колагену.

У більшості дванадцятимісячних і вісімнадцятимісячних тварин-макросомів групи 1 спостерігається ерозивність слизової оболонки, місцями з відсутністю епітеліального шару, епітеліальний

Таблиця 4 – Коефіцієнти кореляції Пірсона між значеннями індексів маси тіла при народженні та кількістю уражених карієсом зубів у тварин віком 12 та 18 місяців

Група дослідження	Тварини віком 360 діб			Тварини віком 540 діб		
	Кількість тварин, <i>n</i>	Кореляція Пірсона, <i>r</i>	Ймовірність похибки, <i>p</i>	Кількість тварин, <i>n</i>	Кореляція Пірсона, <i>r</i>	Ймовірність похибки, <i>p</i>
Контроль	5	0.589	0.296	5	0.935*	0.020*
Група 1	6	0.791	0.061	7	0.303	0.509
Група 2	5	0.708	0.181	6	0.663	0.151
Група 3	5	0.404	0.500	6	0.836*	0.038*
Група 4	6	-0.245	0.641	5	-0.441	0.457
Макросоми разом	22	0.711*	0.000*	24	0.737*	0.000*
Всі групи разом	27	0.716*	0.000*	29	0.705*	0.000*

Примітка: * – ймовірність похибки $p < 0,05$.

шар слизової оболонки прикріплений нижче емалево-цементної межі з формуванням кишень та ознаками хронічного запалення ясен (рис. 5b, 6 b).

Хоча практично у всіх тварин-макросомів груп 3 та 4 епітелій слизової оболонки дуже тонкий (рис. 6a) та прикріплений нижче емалево-цементної межі (рис. 4), проте порушення зубо-ясенного прикріплення (кишень) не спостерігалось, навіть у віці 18 місяців. Тобто у тварин зафіксована лише рецесія ясенного краю. Проте, спостерігаються зміни дистрофічного характеру: атрофія епітелію слизової оболонки міжзубних сосочків, склеротичні процеси в судинах та редукція судин міоциркуляторного русла слизової оболонки. Мала кількість капілярів, що спостерігається в слизовій оболонці ясен тварин груп 3 та 4, є передумовою для постійного оновлення ендотелію, а це означає його спровокованість.

Превалювання в цих групах тварин некаріозних уражень твердих тканин зубів (руйнування твердих тканин некаріозного походження на емалево-цементній межі) підтверджує наші думки про перева-

жання дистрофічних змін над запальними в ротовій порожнині цих експериментальних тварин.

У переважної більшості дванадцятимісячних і вісімнадцятимісячних тварин контрольної групи періодонтальна зв'язка міцно з'єднана з цементом кореня зуба, волокна періодонту, які досить густо розташовані, добре візуалізуються (рис. 7a). У тварин похилого віку (18 місяців) спостерігаються зуби з частково зруйнованою періодонтальною зв'язкою. Практично у всіх тварин як групи контролю, так і макросомів спостерігаються явища компенсаторного гіперцементозу.

У тварин групи 1 спостерігається «розрідження» волокон періодонту (рис. 7b) та в апікальній третині коренів молярів має місце гіперпродукція вторинного цементу.

Практично в усіх тварин групи 2 у дванадцятимісячному віці спостерігається потоншена, розріджена періодонтальна зв'язка, неміцна її фіксація до цементу кореня та явища гіперцементозу – відкладення вторинного цементу.

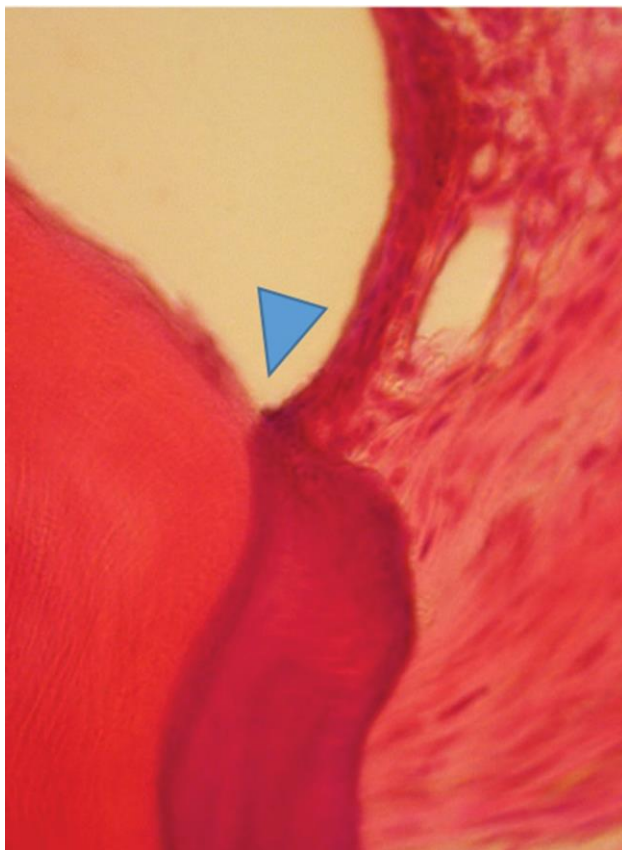

Рис. 5a. Пародонт нижньої щелепи у межах молярів дванадцятимісячного щура групи контролю. Спостерігається щільне прикріплення епітеліального шару на рівні емалево-цементної межі (Δ).
Заб. гематоксиліном та еозином; x 400

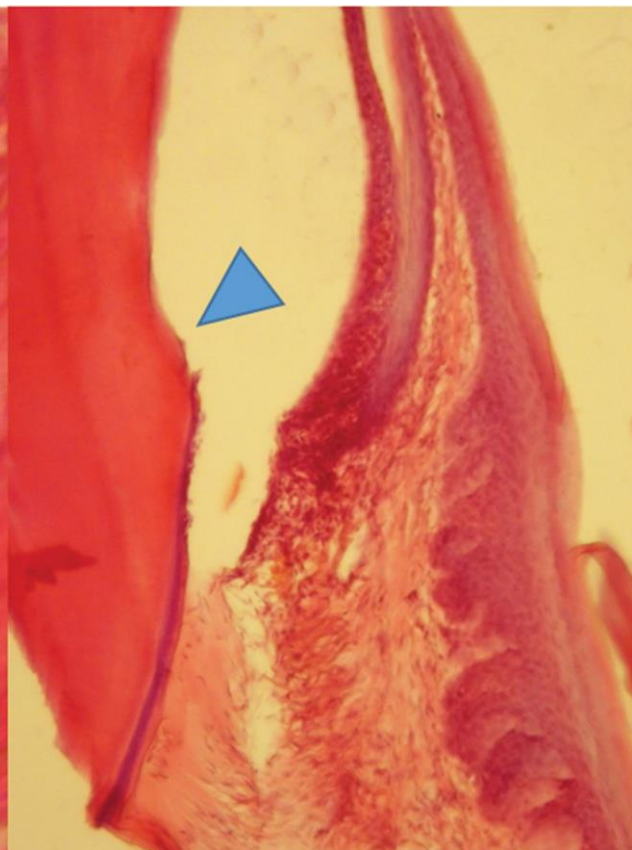


Рис. 5b. Пародонт нижньої щелепи у межах молярів дванадцятимісячного щура групи 1. Спостерігається ерозія слизової оболонки, місцями з відсутністю епітеліального шару, прикріплення епітеліального шару нижче емалево-цементної межі (Δ) з формуванням кишень частково вповненої грануляційною тканиною.
Заб. гематоксиліном та еозином; x 100

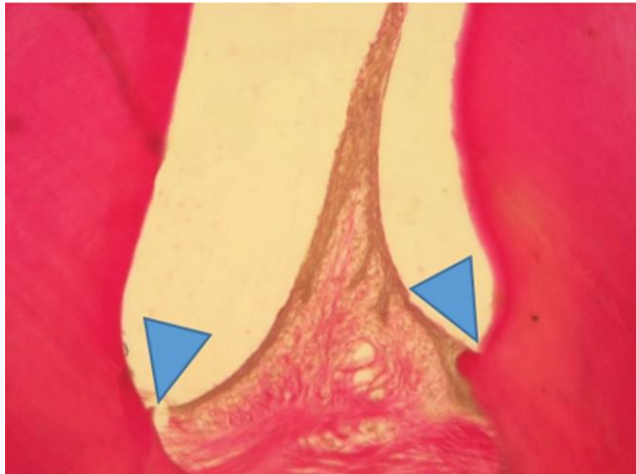


Рис. 6а. Пародонт нижньої щелепи у межах молярів дванадцятимісячного щура групи 3. Спостерігається тонкий епітелій. Прикріплення епітеліального шару на рівні емалево-цементної межі (Δ).
Заб. пікрофуксином за ван Гізеном; x 100

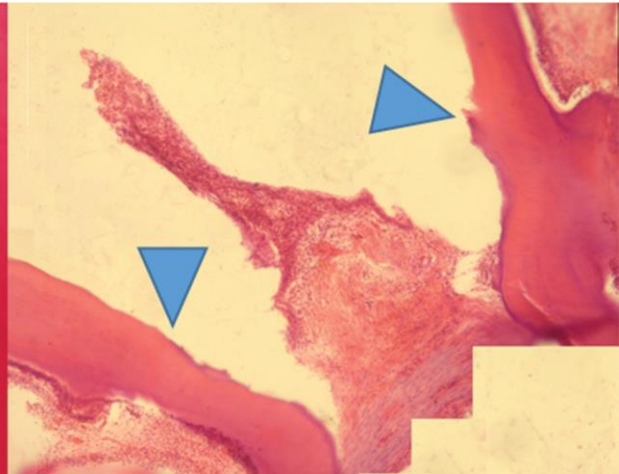


Рис. 6б. Пародонт нижньої щелепи у межах молярів дванадцятимісячного щура групи 1. Спостерігається ерозування слизової оболонки з відсутністю епітеліального шару, ознаки хронічного запалення. Прикріплення епітеліального шару нижче емалево-цементної межі (Δ).
Заб. гематоксилином та еозином; x 100. Підбірка мікрофотографій, що взаємно перекриваються. Мозаїка об'єднана в оглядову мікрофотографію за допомогою плагіна Stitching open-source програми Fiji [18]

Періодонтальна зв'язка у дванадцятимісячних (рис. 8а) та у вісімнадцятимісячних тварин групи 3 та 4 потовщена. В нижній третині коренів цемент нерівний спостерігаються виражені, більше ніж у тварин інших груп, явища компенсаторного гіперцементозу (рис. 8а, 8б). Зубо-ясеневе прикріплення неушкоджене.

Кістковий мозок тварин групи контролю об'ємний, інтерстиційна речовина щільна, кісткові трабекули помірної товщини, остеоцити рівномірно розташовані. З метою визначення органічної складової кісткової тканини проведено оцінювання кількості глікопротеїдів у кістковій тканині альвеолярних відростків щелеп за допомогою PAS-реакції (табл. 2).

У дванадцятимісячних тварин групи 1 альвеолярна кістка добре васкуляризована (рис. 9а), спостерігається велика кількість остеобластів, що корелює із високою довжиною тварин при народженні, проте у деяких тварин цієї групи кісткові балки альвеолярного відростку тонкі, з великою кількістю лакун. Оптична густина кісткової тканини у тварин віком 12 та 18 місяців при постановці PAS-реакції, достовірно менша за таку у тварин контрольної групи, проте більша серед усіх тварин, які народились макросомами (табл. 2). У вісімнадцятимісячних тварин цієї групи кісткові балки різного ступеня

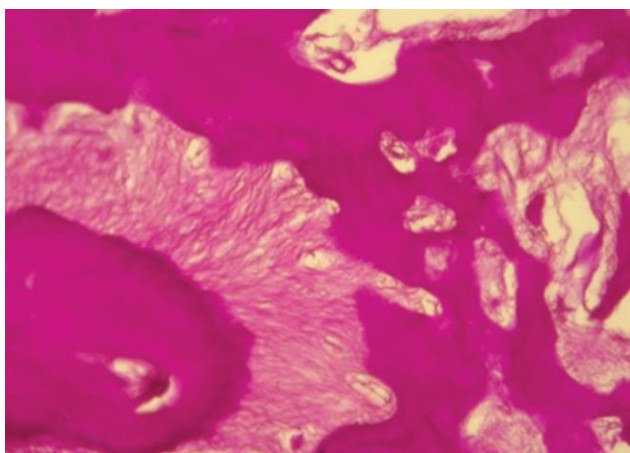


Рис. 7а. Пародонт нижньої щелепи у межах молярів вісімнадцятимісячного щура групи контролю. Спостерігається періодонтальна зв'язка, яка щільно прилягає до цементу кореня зуба, волокна періодонту густо розташовані.
PAS-реакція; x 100

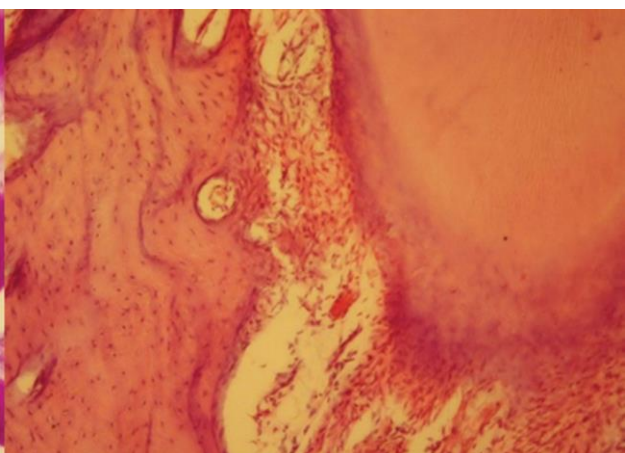


Рис. 7б. Пародонт нижньої щелепи у межах молярів вісімнадцятимісячного щура групи 1. Спостерігається «розрідження» волокон періодонту.
Заб. гематоксилином та еозином; x 100

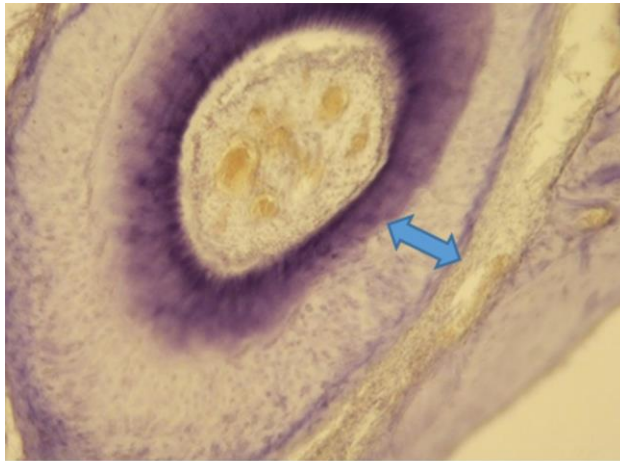


Рис. 8а. Пульпа моляра нижньої щелепи та пародонт нижньої щелепи у межах молярів дванадцятимісячного щура групи 3. Спостерігається компенсаторний гіперцементоз (↔).
Заб. за Ейнарсеном; x 100

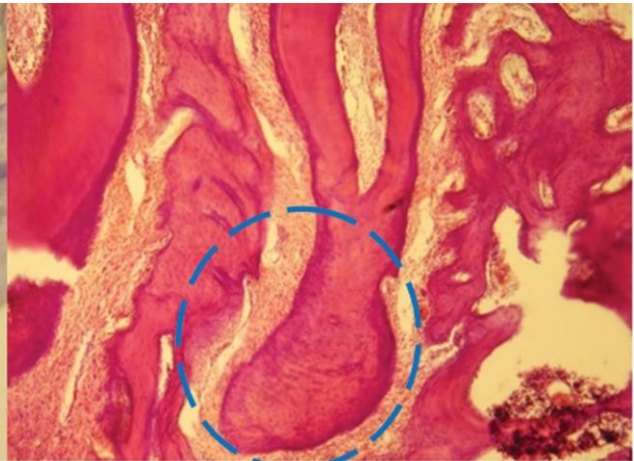


Рис. 8б. Фрагмент альвеолярного відростку нижньої щелепи вісімнадцятимісячного щура групи 4. Спостерігається розширена періодонтальна щілина, компенсаторний гіперцементоз (O).
Заб. гематоксиліном та еозином; x 50




Рис. 9а. Альвеолярна кістка нижньої щелепи у межах молярів дванадцятимісячного щура групи 1. Спостерігається розвинена васкуляризація.
Заб. гематоксиліном та еозином; x 400

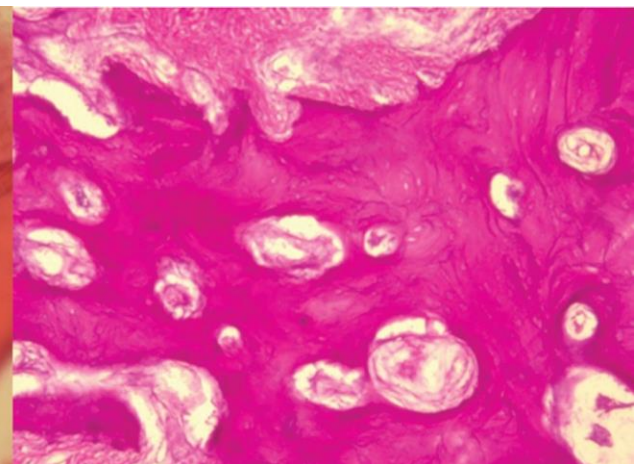


Рис. 9б. Альвеолярна кістка нижньої щелепи у межах молярів вісімнадцятимісячного щура групи 1. Спостерігається нерівномірність профарбовування кісткової тканини. PAS-реакція; x 100

щільності, є ділянки світлі, є темні (рис. 9б). Стан кісткової тканини альвеолярного відростка тримісячних тварин групи 2 схожий на такий у групі 1. Якщо у віці 12 місяців вміст органіки в кістковій тканині при постановці PAS-реакції виявився аналогічним контролю (табл. 2), то при старінні цей показник знижується, у зв'язку з появою фокальних ділянок зниження фуксинофілії, що ймовірно є основою остеопоротичних змін.

У дванадцятимісячних і вісімнадцятимісячних щурів групи 3 кісткові балки немасивні, спостерігається мала кількість остеобластів, знижена васкуляризація. У тварин цієї групи значення оптичної густини кісткової тканини (PAS-реакція) є достовірно нижчими за контрольні (табл. 2), Як і у тварин групи 3, у тварин групи 4, макросомія яких моделю-

валась за допомогою висококалорійної дієти та гіпокінетичних умов утримання вагітних самиць, спостерігалась мала кількість судин та низька оптична густина кісткової тканини (табл. 2). Мала насиченість кісткової тканини щелеп при постановці PAS-реакції свідчить про знижену міцність кістки.

Обговорення отриманих результатів. Достовірні відмінності, які спостерігаються між масоростовими показниками тварин-макросомів та тваринами групи контролю у віці 12 місяців, свідчать, що у тварин з'являється тенденція до ожиріння, що корелює із схильністю до ожиріння осіб, які народились макросомами [19]. Проте середня маса тіла щурів групи 4 (у моделюванні макросомії яких використовувалась гіпокінезія вагітних самиць), як у віці 3-6 місяців [20] так і у віці 12 та 18 місяців, є

найменшою серед усіх тварин, які народились макросомами.

Виходячи з результатів проведеного експериментального дослідження, виявилось, що тварини, які народились макросомами, у дорослому віці і при старінні мають більш виражені порушення тканин зубів та тканин пародонта, ніж тварини групи контролю аналогічного віку. У дорослих нащадків та нащадків похилого віку, які народились макросомами із ознаками внутрішньоутробного ожиріння, превалюють порушення твердих тканин та пульпи зубів. Натомість деструкція тканин пародонта більш виражена у тварин макросомів-при-народженні, внутрішньоутробний період яких протікав із відносною недостатністю маси тіла чи характеризувався адекватно збільшеними соматометричними показниками маси тіла і довжини тіла.

Порівнюючи результати профарбовування гаплоціаніном відростків одонтобластів у всіх тварин віком 3 та 6 місяців [20] та у тварин віком 12-18 місяців виявилось, що у останніх існує велика різниця (збільшена з віком) в інтенсивності профарбовування саме внутрішніх шарів дентину (нарколопульпарний дентин), порівняно із зовнішніми шарами. Це може пояснюватись атрофізацією відростків одонтобластів і компенсаторним збільшенням функціонального навантаження на ті частини, які залишились.

У контрольних тварин у віці 18 місяців, порівняно з віком 12 місяців, спостерігається незначне збільшення вмісту РНК в відростках, яке має компенсаторний характер, що поєднується зі зменшенням кількості одонтобластів в пульпі, тобто має місце вікова атрофізація пульпи в порівнянні з тваринами групи контролю віком 3 та 6 місяців [20]. А зниження кількості РНК у відростках одонтобластів, яке зафіксоване у тварин макросомів-при-народженні у віці 18 місяців, на нашу думку, свідчить про зниження компенсаторних можливостей одонтобластів. І якщо у віці 3 та 6 місяців атрофізація пульпи тварин (зокрема групи 1) проявлялась у компенсаторному збільшенні РНК у збережених відростках (порівняно з контрольними тваринами), що ми розцінювали як один із маркерів швидкого старіння клітин [20], то у віці 12-18 картина протилежна, що може свідчити про те, що компенсаторні реакції у цьому віці вже вичерпані. У них позитивний максимум спостерігався у більш ранньому віці, і пульпа швидко атрофізувалась. У дванадцятимісячних і вісімнадцятимісячних тварин групи 4 атрофізація одонтобластів сильно виражена, розмір тіл одонтобластів достовірно менший за такий у контрольних тварин, і навіть, менший ніж у тварин інших основних груп (табл. 2), подібне (в порівнянні з іншими групами) спостерігалось і для тварин цієї групи у віці 3 та 6 місяців [20].

Обговорюючи дані про те, що у дванадцятимісячних і вісімнадцятимісячних щурів груп 3 та 4 каріозних уражень практично у півтора рази більше, ніж в контролі, слід зазначити, що подвійне перевищення контрольних значень спостерігалось і у тримісячних та шестимісячних щурів цих груп [20]. Через апоптоз у пульпі «губляться» одонтобласти та їх відростки не доходять до емалево-дентинної межі, живлення цих ділянок дентину ускладнюються і компенсаторні можливості вичерпуються. Це може бути одним із пояснень того, що у більш старших щурів були виявлені більш глибокі каріозні порожнини або фіксувався навіть ускладнений карієс. Порівнюючи результати інтенсивності карієсу, одержані в даній роботі, доповнені кореляційним аналізом, з результатами в 3 місячних та шестимісячних тварин, опублікованими раніше [20], можна стверджувати, що чим більший індекс маси тіла має тварина при народженні, тим вища схильність до виникнення каріозних уражень.

Хоча практично у всіх тварин-макросомів груп 3 та 4 епітелій слизової оболонки дуже тонкий, атрофічний та прикріплений нижче емалево-цементної межі (рецесія ясен), проте порушення зубо-ясеневого прикріплення (кишень) у тварин цих груп не спостерігалось у віці 3, 6 [20] та 12, 18 місяців. Проте в слизовій оболонці таких тварин спостерігаються зменшена кількість капілярів та склеротичні процеси в судинах.

У тварин груп 1 та 2 зафіксована протилежна морфологічна картина тканин пародонта. Незважаючи на те, що ми не ставили за мету моделювати захворювання тканин пародонта, та з літературних джерел відомо, що у експериментальних тварин через цілу низку причин складно змоделювати пародонтит [21]. На власному матеріалі у тварин 1 і 2 груп спостерігались порушення зубо-альвеолярного прикріплення, порушення структури циркулярної зв'язки та утворення кишень.

Процеси відкладення вторинного цементу в нижній третині кореня, так званого пасивного прорізування [22], як реакція на стирання оклюзійних поверхонь зубів, хоч і були наявні у всіх тварин, залучених до цього експерименту, проте більш виражені були у групах 3 та 4. Відомо, що патологічна стертість є однією із причин формуванням нефізіологічної оклюзії щелеп [23].

Оцінюючи результати визначення оптичної густини кісткової тканини при постановці PAS-реакції, можна припустити, що зниження концентрації органічних речовин з віком може бути обумовлено зниженням концентрації тіреотропних гормонів, які взагалі активують синтез білку. Але у разі підвищеної функції щитоподібної залози, яка має місце у довгих із відносно зменшеною масою тіла

новонароджених та у гармонійно розвинених новонароджених макросомів при народженні [24], можна припустити епігенетично сформовану підвищену функцію щитоподібної залози у тварин групи 1 та 2 навіть у віці 12 та 18 місяців в умовах нашого експерименту. В зв'язку з цим синтез білку в тканинах у тварин на достатньому рівні може зберігатися довше.

Із літературних джерел відомо, що моделювання остеопорозу на щурах є складним заданням [25], та при плануванні експерименту ми такої задачі перед собою не ставили, але в умовах нашого експерименту виявилось, що наявність фокальних ділянок зниження фуксифілії, що на нашу думку є проявами остеопорозу, була змодельована материнськими умовами та похилим віком тварин.

Якщо у віці 3 та 6 місяців у тварин груп 3 та 4 спостерігались тонкі кісткові трабекули [20], то у більш старшому (12 місяців) та похилому (18 місяців) віці у тварин цих груп, навпаки, відмічається потовщення кісткових трабекул, знижена їх васкуляризація. Порівнюючи ці відомості з результатами визначення оптичної щільності кісткової тканини при постановці PAS-реакції, та приймаючи до уваги наявність повністю облітерованих кореневих каналів, ми прийшли до висновку що у тварин цих груп в похилому віці остеосклеротичні процеси більш виражені, ніж у тварин групи контролю та тварин груп 1 та 2.

Натомість у тварин груп 1 та 2 на фоні гарного кровопостачання при постановці PAS-реакції спостерігалось нерівномірне профарбовування кісткової тканини альвеолярного відростка щелеп на фоні порушення зубо-ясеневого прикріплення з формуванням кишень. За даними науковців, характер порушення процесів мікроциркуляції в пародонті корелює із шляхом можливої деструкції тканин пародонта, а саме: превалюванням запального (пародонтит) чи дистрофічного процесів (пародонтоз) [26].

Останніми роками серед стоматологічної спільноти кріпне думка про те, що не тільки біоплівка на поверхні зубів і ясен є причиною розвитку порушень тканин пародонта. Науковці підтверджують провідну роль у формуванні захворювань тканин пародонта та твердих тканин зубів імунних та метаболічних порушень [27]. Виявлені в цьому дослідженні морфологічні порушення в тканинах пародонту доповнюють ці дані.

Отже, формування морфофункціонального стану органів ротової порожнини в дорослому та похилому віці суттєво залежить від «метаболічної пам'яті», або, якщо казати інакше, від змін у особини, коли навіть незначні внутрішньоутробні впливи формують схильність до певних хвороб у подальшому житті.

До пояснення особливостей морфофункціонального стану органів і тканин ротової порожнини у макросомів різного соматотипу можна також залучити відомі дані про те, що внутрішньоутробне формування особин перебуває під впливом оверекспресії ще двох основних гормонів – кортизолу та соматотропного гормону [28]. Перший з них відповідає за накопичення жирової тканини, а другий – за довжину тіла. Тобто, у тварин, які народились із відносною недостатністю маси тіла і великою довжиною тіла (група 1), чи тварин, народжених із гармонійними соматометричними параметрами (група 2), очевидно, внутрішньоутробно превалював вплив соматотропного гормону, у них виявлена схильність до запальних процесів в пародонті. Натомість у тварин, які народились із ознаками дефіциту ростових процесів і надлишку жирової тканини (групи 3 та 4), внутрішньоутробний період, вочевидь, проходив із переважанням впливу кортизолу, у них виявлена схильність до так званого метаболічного запалення. У таких тварин через швидку атрофію пульпи визначається вища інтенсивність карієсу, а в захворюваннях тканин пародонта фіксується превалювання дистрофічного компонента над запальним.

Висновки

1. Морфологічне дослідження, проведене на дванадцятимісячних і вісімнадцятимісячних щурах, виявило, що стан тканин зубів та тканин пародонта у щурів, які народились макросомами, суттєво відрізняється від такого у контрольних тварин.
2. У тварин груп 3 та 4 (які народились з ознаками внутрішньоутробного ожиріння) васкуляризація пульпи гірша ніж в групах 1 та 2 (які народились із відносною недостатністю маси тіла та гармонійно розвиненими). У тварин груп 3 та 4, у середньому, було виявлено менший розмір тіл одонтобластів і більшу ступінь атрофії відростків одонтобластів, порівняно із щурами груп 1, 2 та групи контролю, що пояснює більшу кількість каріозних порожнин, ніж у щурів груп 1 та 2 та групи контролю.
3. У щурів груп 1 та 2 в пародонті спостерігались явища дистрофічно-запального процесу, який супроводжувався порушенням структури циркулярної зв'язки та виникненням кишень, в кістковій тканині альвеолярних відростків фіксувались явища фокального остеопорозу. В пародонті тварин груп 3 та 4 спостерігались порушення з превалюванням дистрофічного компонента.

Перспективи подальших досліджень вбачаємо у вивченні в експерименті віддаленого впливу макросомії плоду на морфофункціональний стан привушних слинних залоз тварин зрілого та похилого віку.

References

- Hoopman M, Norbert HA, Wallwiener WD, Kagan KO: Performance of 36 different weight estimation formulae in fetuses with macrosomia. *Fetal Diagn Ther.* 2010; 27: 204-13. PMID: 20523027. <https://doi.org/10.1159/000299475>
- Hermann GM, Dallas LM, Haskell SE, Roghair RD. Neonatal macrosomia is an independent risk factor for adult metabolic syndrome. *Neonatology.* 2010; 98: 238-44. PMID: 20389129. PMCID: PMC2945261. <https://doi.org/10.1159/000285629>
- Gu S, An X, Fang L, Zhang X, Zhang C, Wang J, et al. Risk factors and long-term health consequences of macrosomia: A prospective study in Jiangsu Province, China. *Journal of Biomedical Research.* 2012 July; 26(4): 235-40. PMID: 23554754. PMCID: PMC3596738. <https://doi.org/10.7555/JBR.26.20120037>
- Garmash O. Dependence of Deciduous Tooth Eruption Terms and Tooth Growth Rate on the Weight-Height Index at Birth in Macrosomic Children over the First Year of Life. *Acta Medica (Hradec Králové).* 2019; 62(2): 62-8. PMID: 31184300. <https://doi.org/10.14712/18059694.2019.48>
- Yokomichi H, Tanaka T, Suzuki K, Akiyama Okinawa Child Health Study Group, Yamagata Z. Macrosomic Neonates Carry Increased Risk of Dental Caries in Early Childhood: Findings from a Cohort Study, the Okinawa Child Health Study, Japan. *PLoS ONE.* 2015; 10(7): e0133872. PMID: 26207737. PMCID: PMC4514765. <https://doi.org/10.1371/journal.pone.0133872>
- Julihn A, Molund U, Drevsäter E, Modéer T. High birth weight is a risk factor of dental caries increment during adolescence in Sweden. *Dentistry Journal.* 2014; 2(4): 118-33. <https://doi.org/10.3390/dj2040118>
- Opal S, Garg S, Jain J, Walia I. Genetic factors affecting dental caries risk. *Aust Dent J.* 2015 Mar; 60(1): 2-11. PMID: 25721273. <https://doi.org/10.1111/adj.12262>
- Cheng Y-C, Huang H-K, Wu C-H, Chen C-C, Yeh J-I. Correlation between dental caries and diet, oral hygiene habits, and other indicators among elementary school students in Xiulin Township, Hualien County, Taiwan. *Tzu Chi Medical Journal.* 2014 Dec; 26(4): 175-81. <https://doi.org/10.1016/j.tcmj.2014.08.003>
- Fera MO, Fera OV, Kostenko SB, Kryvanych VM, Diachuk KH, Melkumian TS, et al. Osoblyvosti vynyknennya parodontytu u meshkantsiv mista Uzhgorod vikom vid 18 do 24 rokov zalezno vid faktoriv ryzyku [Reasons of parodontitis development of the citizens of Uzhgorod at the age from 18 to 24 depending on risk factors]. *Naukovyy visnyk Uzhgorodskogo universytetu, seriya «Medytsyna».* 2017; 2 (56): 119-23. [Ukrainian]
- Pylypiuk OY. *Obhruntuvannia kompleksnoi profilaktyky i likuvannia kariiesu zubiv u ditei z yuvenilnim revmatoidnym artrytom.* Abstr. PhDr. (Med.). Uzhhorod: Derzh. VNZ "Uzhhorod. nats. un-t"; 2019. 20 s. [Ukrainian]
- Trubka IA, Savichuk NO. Sposib vidtvorennya kariiesu na eksperymentalniy modeli. [Caries reproduction method in experimental models]. *Zbirnyk naukovykh prats spivrobitnykiv NMAPO im PL Shupyka.* 2015; 24(4): 63-9. [Ukrainian]
- Garmash O, Gubina-Vakulik G, Vondrášek D. Three dimensional image analysis of minor salivary glands in 180-day rats born with macrosomia *Med J (Krag).* 2018; 52(1): 7-14. <https://doi.org/10.5937/mckg52-16885>
- Sarkisian YeG. Forma i mikroskopicheskoye stroeniye korennykh zubov krolika i krysy [Shape and microscopic structure of molars in rabbits and rats]. *VISNYK VDNZU «Ukrainska medychna stomatolohichna akademiia».* 2015; 2(50): 198-202. [Russian]
- Pearse, AGE. *Histochemistry: Theoretical and Applied. Fourth edition.* Churchill Livingstone, Edinburgh; 1985. 624 p.
- Merkulov GA. *Kurs patogistologicheskoy tekhniki* [Course of patalogogistologicheskoy techniques]. M; 1969. 425 s. [Russian]
- Sarkisov DS, Perov Yu L. *Mikroskopicheskaya tekhnika: rukovodstvo dlya vrachej i laborantov* [Microscopic Technique (manual for physicians and laboratory technicians)]. M: Medicina; 1996. 427 s. [Russian]
- Lapach SN, Chubenko AV, Babych PN. *Statysticheskiye metody v mediko-byologicheskyykh yssledovaniyakh s yspolzovaniyem Excel.* K: Moryon; 2001. 480 s. [Russian]
- Schindelin J, Arganda-Carreras I, Frise E, Kaynig V, Longair M, Pietzsch T, et al. Fiji: an open-source platform for biological-image analysis. *Nat Methods.* 2012 Jun 28; 9(7): 676-82. PMID: 22743772. PMCID: PMC3855844. <https://doi.org/10.1038/nmeth.2019>
- Godfrey KM, Inskip HM, Hanson MA. The long term effects of prenatal development on growth and metabolism. *Seminars in Reproductive Medicine.* 2011; 29(3): 257-265. PMID: 21769765 PMCID: PMC3685133. <http://doi.org/10.1055/s-0031-1275518>
- Garmash OV, Gubina-Vakulik GI. Stan pulpy, tverdykh tkanyn zubiv ta tkanyn parodonta u trokh- ta shestymisyachnykh shchuriv, yaki narodylys iz makrosomiyeyu. [The state of the pulp, hard tooth tissues, and periodontal tissues in three- and six-month-old rats born macrosomic]. *Visnyk problem biologiyi ta medytsyny.* 2019; 4(154): 365-72. [Ukrainian]
- Zhulev EN, Kochubeynik AV, Lapshin RD. Eksperimentalnoye modelirovaniye vospalitelnykh zabolevaniy parodonta. *Fundamentalnyye issledovaniya.* 2015; 1(4): 744-7. [Russian]
- Gemonov VV, Lavrova EN, Falin LI. *Gistologiya i embriologiya organov polosti rta i zubov: ucheb posobiye.* M: GEO-TAR-Media; 2016. 312 s. [Russian].
- Romanenko RG. *Stress-yndutsyrovannyye narusheniya metabolizma tkaney parodonta y sposoby ykh korrektsyy.* Abstr. PhDr. (Med.). Stavropol, RU; «Stavropolskiy gosudarstvennyy medytsynskyy unyversytet»; 2019 121 s. [Russian].

24. Yakovtsova AF, Sorokina IV, Aleshchenko IE. *Imunnaya sistema ploda cheloveka pri krupnoplodii i ZVRP* [Immune system of the human fetus in large and IUGR fetuses]. Kharkov: BSF "Antiqua"; 2004. 218 s. [Russian].
25. Lelovas PP, Xanthos TT, Thoma SE, Lyritis GP, Dontas IA. The laboratory rat as an animal model for osteoporosis research. *Comp Med*. 2008 Oct; 58(5): 424-30.
26. Sycheva Yu A, Gorbacheva IA, Orekhova LYu, Shabak-Spassky PS, Vladimirova LG. Rol narusheniya regionalnoy mykrotsirkulyatsyy u metabolycheskykh narusheniy v patogeneze gypertonycheskoy bolezny u vospalytelnykh zabolevaniy parodonta. [The role of disorders in the regional microcirculation and in metabolism in hypertension and inflammatory periodontal disease pathogenesis]. *Uchenye zapysky SPbGMU im akad YP Pavlova*. 2013; XX(3): 34-7. [Russian]
27. Popovych IY, Rasin MS, Petryshanko TO. Systemnoe vospalenie nyzkoy yntensyvnyosti kak prychna y sledstviye vospalytelno-dystrofycheskykh bolezney parodonta. [Systemic inflammation of low intensity as a cause and consequence of inflammatory dystrophic diseases of periodontal tissues]. *Visnyk problem biologiyi i medytsyny*. 2017; 4 (139): 65-9. [Russian]
28. Fowden AL, Szemere J, Hughes P, Gilmour RS, Forhead AJ 1996 The effects of cortisol on the growth rate of the sheep fetus during late gestation. *J Endocrinol*. 151: 97-105. PMID: 8943773. <https://doi.org/10.1677/joe.0.1510097>

УДК 616.314-092.9-007.61

СОСТОЯНИЕ ПУЛЬПЫ, ТВЕРДЫХ ТКАНЕЙ ЗУБОВ И ТКАНЕЙ ПАРОДОНТА У ДВЕНАДЦАТИ- И ВОСЕМНАДЦАТИМЕСЯЧНЫХ КРЫС, РОДИВШИХСЯ МАКРОСОМАМИ

Гармаш О. В., Губина-Вакулик Г. И.

Резюме. Данный фрагмент многоэтапного исследования посвящен изучению в эксперименте отдаленного влияния макросомии плода на морфофункциональное состояние твердых тканей зубов, пульпы и тканей пародонта животных зрелого (12 месяцев) и пожилого (18 месяцев) возраста, учитывая их массо-ростовые параметры при рождении.

Цель исследования изучить в эксперименте отдаленное влияние макросомии плода на морфофункциональное состояние твердых тканей зубов, пульпы и тканей пародонта двенадцатимесечных и восемнадцатимесечного животных, учитывая особенности их внутриутробного соматотипа: макросомия с гармоничным внутриутробным развитием, с акселерацией и относительной внутриутробной недостаточностью массы тела или внутриутробным ожирением.

Исследования были выполнены на популяции крыс Wistar Albino Glaxo. Для моделирования макросомии плода было использовано 4 разные модели. Для морфологического анализа использовались верхние и нижние челюсти. Подсчитывали интенсивность поражения зубов кариозным процессом. Срезы толщиной 5-6 мкм окрашивали гематоксилином и эозином, галоцианин-хромовыми квасцами по Ейнарсону, пикрофуксином по Ван Гизону, была поставлена PAS-реакция.

Исходя из результатов проведенного экспериментального исследования, оказалось, что животные, которые родились макросомами, во взрослом возрасте и при старении имеют более выраженные нарушения тканей зубов и тканей пародонта, чем животные группы контроля аналогичного возраста. У животных групп 3 и 4 (которые родились с признаками внутриутробного ожирения) васкуляризация пульпы хуже, чем в группах 1 и 2 (которые родились с относительной недостаточностью массы тела или гармонично развитыми). У животных групп 3 и 4, в среднем, был обнаружен меньший размер тел одонтобластов и большая степень атрофии отростков одонтобластов по сравнению с крысами группы 1, 2 и группой контроля, что объясняет большее количество кариозных полостей у животных групп 3 и 4, чем у крыс групп 1 и 2 и группы контроля. Чем больше степень ожирения новорожденного животного, тем больше у него обнаружено зубов, пораженных кариозным процессом в возрасте 12 и 18 месяцев. В пародонте у крыс групп 1 и 2 наблюдались воспалительные явления, которые сопровождалось нарушением структуры циркулярной связи и возникновением карманов, в костной ткани альвеолярных отростков фиксировались явления фокального остеопороза. В пародонте животных групп 3 и 4 наблюдались нарушения с превалированием дистрофического компонента.

У взрослых потомков и потомков пожилого возраста, родившихся макросомами с признаками внутриутробного ожирения, превалируют нарушения твердых тканей и пульпы зубов. Деструкция тканей пародонта более выражена у животных макросомов-при-рождении, внутриутробный период которых протекал с относительной недостаточностью массы тела или характеризовался адекватно увеличенными соматометрическими показателями массы тела и длины тела.

Ключевые слова: крысы, макросомия плода, кариес, пульпа, пародонт.

UDC 616.314-092.9-007.61

**The State of the Pulp, Hard Tooth Tissues, and Periodontal Tissues
in Twelve- and Eighteen-Month-Old Rats Born Macrosomic**

Garmash O. V., Gubina-Vakulik G. I.

Abstract. This fragment of a multi-stage research deals with the experiment study of the long-term consequences of fetal macrosomia on the morphofunctional state of hard tooth tissues, pulp and periodontal tissues in animals of mature (12 months) and elderly (18 months) age, taking into account their height-weight indices at birth.

The purpose of the study was to investigate in the experiment the long-term consequences of fetal macrosomia on the morphofunctional state of hard tooth tissues, pulp and periodontal tissues of twelve-month and eighteen-month animals, taking into account the features of their pre-natal somatotype: macrosomia with harmonic (well-balanced) pre-natal development, with acceleration and relative pre-natal insufficiency of body weight or pre-natal obesity.

Material and methods. The Wistar Albino Glaxo population rats were used in the study. The offspring of such rats were removed from the experiment on 360th and 540th day after birth. Macrosomia was modeled using four different macrosomia formation models. Immediately after birth, the rats were weighed and divided into five groups (each of 5-7 individuals) considering the calculated weight-height parameters and the ways of modeling macrosomia. The carious process intensity was calculated, 5-6 μm thick sections were stained with hematoxylin and eosin, Halocyanin-chromium alum according to Einarson, picrofuxin according to Van Gieson, and the PAS-reaction was performed.

Results and discussion. Based on the results of the experimental study, the animals that were born with macrosomia turn out to have more pronounced disorders of the tooth tissues and periodontal tissues in adulthood and with aging than animals in the Control Group of similar age. In Group 3 and 4 animals (which were born with signs of intrauterine obesity), the pulp vascularization is worse than in Group 1 and 2 rats (which were born with relative underweight or harmoniously (well-balanced) developed). In Group 3 and 4 animals, on average, a smaller odontoblasts body size of and to a greater degree of atrophy of an odontoblasts processes were found compared to Group 1 and 2 rats and Control Group rats, which explains the greater number of carious cavities in Group 3 and 4 animals than in Group 1 and 2 rats and in Control Group rats. The greater the degree of obesity of the newborn animal is, the more affected by the carious process are found teeth at the age of 12 and 18 months. In Group 1 and 2 rat periodontal tissues, inflammatory phenomena were observed, which were accompanied by the disruption of the circular ligament structure and the appearance of pockets, and in the bone tissue of the alveolar processes, the phenomena of focal osteoporosis were recorded. In Group 3 and 4 animal periodontal tissues, abnormalities with prevalence of the dystrophic component were observed.

Conclusion. In adult and elderly animals born macrosomic with signs of pre-natal obesity, violations of hard tooth tissues and dental pulp predominate. On the other hand, the destruction of periodontal tissues is more pronounced in macrosomic-at-birth animals whos pre-natal period proceeded with relative insufficiency of body weight or was characterized by adequately increased somatometric indices of body weight and body length.

Keywords: rats, fetal macrosomia, caries, pulp, periodontium.

The authors of this study confirm that the research and publication of the results were not associated with any conflicts regarding commercial or financial relations, relations with organizations and/or individuals who may have been related to the study, and interrelations of coauthors of the article.

Стаття надійшла 26.01.2020 р.

Рекомендована до друку на засіданні редакційної колегії після рецензування